UTMACH

FACULTAD DE CIENCIAS AGROPECUARIAS

CARRERA DE MEDICINA VETERINARIA Y ZOOTECNIA

REVISIÓN BIBLIOGRÁFICA DE NUEVAS ALTERNATIVAS DE IMPLANTES A BASE DE BIOMATERIALES SINTÉTICOS Y BIOLÓGICOS PARA FRACTURAS DIAFISARIAS EN LAS MASCOTAS

QUEZADA BIJAY MARIA FERNANDA
MÉDICA VETERINARIA ZOOTECNISTA

MACHALA
2022

UTMACH

FACULTAD DE CIENCIAS AGROPECUARIAS

CARRERA DE MEDICINA VETERINARIA Y ZOOTECNIA

REVISIÓN BIBLIOGRÁFICA DE NUEVAS ALTERNATIVAS DE IMPLANTES A BASE DE BIOMATERIALES SINTÉTICOS Y BIOLÓGICOS PARA FRACTURAS DIAFISARIAS EN LAS MASCOTAS

QUEZADA BIJAY MARIA FERNANDA
MÉDICA VETERINARIA ZOOTECNISTA

MACHALA
2022

UTMACH

FACULTAD DE CIENCIAS AGROPECUARIAS

CARRERA DE MEDICINA VETERINARIA Y ZOOTECNIA

EXAMEN COMPLEXIVO

REVISIÓN BIBLIOGRÁFICA DE NUEVAS ALTERNATIVAS DE IMPLANTES A BASE DE BIOMATERIALES SINTÉTICOS Y BIOLÓGICOS PARA FRACTURAS DIAFISARIAS EN LAS MASCOTAS

QUEZADA BIJAY MARIA FERNANDA
MÉDICA VETERINARIA ZOOTECNISTA

PIMBOSA ORTIZ DIOSELINA ESMERALDA

MACHALA, 25 DE AGOSTO DE 2022

MACHALA
25 de agosto de 2022

TITULACIÓN FRACTURAS DIAFISARIAS

por María Fernanda Quezada Bijay

Fecha de entrega: 16-ago-2022 02:35p.m. (UTC-0500)
Identificador de la entrega: 1883291698
Nombre del archivo: TRABAJO_DE_TITULACI_N_MFQB.docx (49.68K)
Total de palabras: 4164
Total de caracteres: 23133

CLÁUSULA DE CESIÓN DE DERECHO DE PUBLICACIÓN EN EL REPOSITORIO DIGITAL INSTITUCIONAL

La que suscribe, QUEZADA BIJAY MARIA FERNANDA, en calidad de autora del siguiente trabajo escrito titulado REVISIÓN BIBLIOGRÁFICA DE NUEVAS ALTERNATIVAS DE IMPLANTES A BASE DE BIOMATERIALES SINTÉTICOS Y BIOLÓGICOS PARA FRACTURAS DIAFISARIAS EN LAS MASCOTAS, otorga a la Universidad Técnica de Machala, de forma gratuita y no exclusiva, los derechos de reproducción, distribución y comunicación pública de la obra, que constituye un trabajo de autoría propia, sobre la cual tiene potestad para otorgar los derechos contenidos en esta licencia.

La autora declara que el contenido que se publicará es de carácter académico y se enmarca en las dispociones definidas por la Universidad Técnica de Machala.

Se autoriza a transformar la obra, únicamente cuando sea necesario, y a realizar las adaptaciones pertinentes para permitir su preservación, distribución y publicación en el Repositorio Digital Institucional de la Universidad Técnica de Machala.

La autora como garante de la autoría de la obra y en relación a la misma, declara que la universidad se encuentra libre de todo tipo de responsabilidad sobre el contenido de la obra y que asume la responsabilidad frente a cualquier reclamo o demanda por parte de terceros de manera exclusiva.

Aceptando esta licencia, se cede a la Universidad Técnica de Machala el derecho exclusivo de archivar, reproducir, convertir, comunicar y/o distribuir la obra mundialmente en formato electrónico y digital a través de su Repositorio Digital Institucional, siempre y cuando no se lo haga para obtener beneficio económico.

Machala, 25 de agosto de 2022

QUEZADA BIJAY MARIA FERNANDA
0704516806

DEDICATORIA

El presente trabajo de investigación es dedicado a Dios, a mi familia por ser el pilar fundamental de mi vida, por apoyarme en cada una de mis decisiones de manera incondicional.

A mis ángeles que se encuentran en el cielo: tía Fanny, tío Urbano, tía Elvira y papito Franklin, quienes en vida estuvieron siempre presente en mi vida personal como académica con el apoyo moral, psicológico, sentimental y económico para la formación profesional.

A mi madre quien con su fortaleza y trabajo logró darme una carrera profesional gracias a su paciencia y motivarme con amor, ha sido y es mi mayor fortaleza. Mi mamá es aquella mujer que afrontó todas las tormentas y se llevó puestas todas las guerras que le dio la vida, guerrera, luchadora y vencedora.

También dedico este trabajo a los estudiantes de la carrera de medicina veterinaria y zootecnia, para hacerlo he puesto interés especial por confirmarlo, ya que es sencillo, ameno y didáctico, para que así resulte interesante y agradable.

Por eso cuán nobles sentimientos alberga la niñez responsable de mi patria que orientada en el hogar y en la escuela pone en práctica los valores como: honestidad, respeto y justicia que es capaz de lograr los más altos niveles de vida.

Estudia, aprende, investiga, sé vertical en tus procedimientos, ama la verdad, desecha la mentira y la traición y verás resplandecer siempre el rostro de tu familia en un nuevo amanecer, siempre distinto y más hermoso cada día.

AGRADECIMIENTO

Agradezco de manera especial el presente Trabajo de Titulación a Dios por haberme guiado y resguardado siempre y darme fortaleza para seguir adelante en mi formación profesional.

Agradezco a todas las personas que de una u otra forma hicieron posible este trabajo de investigación.

Expreso mi afecto a la Universidad Técnica de Machala que me brindó generosamente sus aulas, a los docentes que día a día, fueron puliendo con sus sabías enseñanzas mi intelecto.

En especial a la Dra. Dioselina Esmeralda Pimbosa tutora del presente trabajo de investigación, quien con sus orientaciones encauzó correctamente el desarrollo del mismo.

REVISIÓN BIBLIOGRÁFICA DE NUEVAS ALTERNATIVAS DE IMPLANTES A BASE DE BIOMATERIALES SINTÉTICOS Y BIOLÓGICOS PARA FRACTURAS DIAFISARIAS EN LAS MASCOTAS

Autora: Quezada Bijay María Fernanda

RESUMEN

Este documento trata de describir las principales causas de la inasequible obtención de implantes para fracturas diafisarias en las mascotas mediante una investigación bibliográfica con el fin de determinar los beneficios y consecuencias al momento de la aplicación dependiendo de la composición de cada implante de acuerdo al precio.

Hoy en día los accidentes en las mascotas han incrementado y con ello los problemas traumatológicos en la clínica de pequeñas especies, lo que ha permitido el avance tecnológico en la fabricación de implantes de diversos materiales como: sintéticos (polímeros, metales, cerámicas, composites) y biológicos tales como tejidos blandos (piel, tendón, pericardio), tejidos duros (hueso, dentina). En el caso de la respuesta biológica se encuentran los biocompatibles, bioinertes y bioactivos.

Cabe recalcar que en aquellas circunstancias donde se realizan implantes metálicos, se debe llevar a cabo una segunda intervención quirúrgica con el fin de extraer los implantes introducidos. En aquellas intervenciones quirúrgicas se pueden producir varias complicaciones como es el caso de una ruptura o el aflojamiento del implante, alteración ósea, mala unión de los huesos o la no unión del hueso. También, en algunos casos los pacientes pueden mostrar molestia o dolor a causa del implante debido a que el organismo lo considera como un agente diferente, es por ello que se recomienda realizar el abordaje con materiales biocompatibles con el propósito de no provocar rechazo alguno del implante.

Además, se han llevado a cabo a realizar implantes con hueso de bovino, principalmente con fémur y tibia, reduciendo los costos.

Palabras claves: huesos largos, biomateriales, consolidación, biocompatibles.

ABSTRACT

This document tries to describe the main causes of the unaffordable obtaining of implants for diaphyseal fractures in pets through bibliographic research in order to determine the benefits and consequences at the time of application depending on the composition of each implant according to the price.

Nowadays accidents in pets have increased and with it the traumatological problems in the clinic of small species, which has allowed the technological advance in the manufacture of implants of various materials such as: synthetic (polymers, metals, ceramics, composites) and biological such as soft tissues (skin, tendon, pericardium), hard tissues (bone, dentin). In the case of the biological response are the biocompatible, bioinertes and bioactives.

It should be noted that in those circumstances where metal implants are performed, a second surgical intervention must be carried out in order to remove the implants introduced. In those surgical interventions, several complications can occur, such as a rupture or loosening of the implant, bone alteration, poor bone union or non-union of the bone. Also, in some cases patients may show discomfort or pain because of the implant because the body considers it as a different agent, which is why it is recommended to perform the approach with biocompatible materials in order not to cause any rejection of the implant

In addition, implants have been carried out with bovine bone, mainly with femur and tibia reduces costs.

Keywords: long bones, biomaterials, consolidation, biocompatible.

ÍNDICE GENERAL

1. INTRODUCCIÓN.. 5

2. DESARROLLO.. 6

2.1. MORFOLOGÍA ÓSEA.. 6

2.1.1. Hueso. 6

2.1.2. Origen. 7

2.1.4. Vascularización. 9

2.1.4.1. Tipos de vascularización. 9

2.1.5. Esqueleto apendicular. 10

2.2. FRACTURA.. 12

2.2.1. Tipos de fracturas. 12

2.2.2. Clasificación AO.. 13

2.3. CONSOLIDACIÓN ÓSEA.. 14

2.3.1. Consolidación directa o primaria. 14

2.3.2. Consolidación indirecta o secundaria. 15

2.3.3. Fases de la consolidación. 15

2.4. FRACTURAS EN HUESOS LARGOS. 16

2.5. IMPLANTES. 17

2.5.1. Selección del implante correcto. 17

2.5.2. Factores a considerar para la aplicación del implante. 17

2.5.3. Contraindicaciones. 18

2.5.4. Efectos secundarios. 18

2.6. MATERIAL BIOMÉDICO.. 18

2.6.1. Concepto. 18

2.6.2. Clasificación de los biomateriales (20). 18

2.6.4. Elementos de osteosíntesis. 19

3. CONCLUSIONES. 26

4. REFERENCIAS BIBLIOGRÁFICAS. 27

ÍNDICE DE FIGURAS

Figura 1: Partes del hueso 9

Figura 2. Irrigación de hueso 11

Figura 3. Esqueleto óseo del perro 12

Figura 4. Esqueleto óseo del gato 12

Figura 5. Diferentes tipos de fracturas 14

Figura 6. Clasificación de fracturas mediante el sistema alfanumérico 15

Figura 7. Procedimiento de consolidación de las fracturas 17

Figura 8. Procedimiento de aplicación de la placa de compresión dinámica en fractura diafisaria de húmero 21

Figura 9. Placa de compresión dinámica de poimetilmetacrilato 22

Figura 10. Fijador externo acrílico 23

Figura 11. Clavos intramedulares en fractura diafisaria de tercio medio de fémur 24

Figura 12. Tornillos esponjosos 25

Figura 13. Tornillo de polímero de ácido poliláctico 25

Figura 14. Tornillo liofilizado a partir de hueso de bovino 26

Figura 15. Implante biocerámico de TCP 26

1. INTRODUCCIÓN

En la actualidad se han incrementado los accidentes de tránsito y caza, siendo estos los problemas más usuales de politraumatismos en mascotas, provocando lesiones del esqueleto apendicular, el cual se encuentra constituido por los huesos del miembro torácico y pelviano (1).

La fractura es la ruptura total o parcial de un hueso a causa de un trauma fuerte o por debilidad de la mascota, provocando diversos niveles de lesiones en los tejidos blandos, así también la alteración de la irrigación sanguínea y conllevando el mal funcionamiento del sistema locomotor (2).

En estudios realizados anteriormente por Flores Peter y Grandez Ricardo e 2018 se evidenció que las fracturas diafisarias más frecuentes se encuentran en tibia y fíbula con un 39,4% y en húmero el 33,3, %, además indica que los pacientes de tamaño pequeño son más propensos a sufrir fracturas a comparación de los de talla mediana y grande (3).

Gracias al avance tecnológico se ha logrado obtener diferentes implantes con distinta composición y diseño, es por ello que en la actualidad el médico cirujano tiene diversas técnicas para la reparación de fracturas con la finalidad de brindar un buen funcionamiento y estabilidad de acuerdo al hueso a tratar (4).

Los estudios biomecánicos óseos, así como también las particularidades biológicas a nivel molecular de la matriz esquelética han permitido desarrollar nuevas alternativas de implantes a base de material óseo alogénico y xenogénicos a través de diversos experimentos (5).

Este documento trata de investigar nuevas alternativas de implantes a base de biomateriales sintéticos y biológicos para fracturas diafisarias en las mascotas mediante una investigación bibliográfica.

2. DESARROLLO

2.1. MORFOLOGÍA ÓSEA

2.1.1. Hueso

El hueso es un conjunto de estructuras orgánicas rígidas, compuesto por proteínas y minerales como el calcio conformando el esqueleto en la gran mayoría de vertebrados (6).

2.1.2. Origen

El hueso se origina a partir de la placa paraxial y lateral del mesodermo a excepción de los fragmentos óseos de la cabeza en el cual se producen las células mesenquimales de la cresta neutral (6).

2.1.3. Estructura y composición del hueso

2.1.3.1. Células óseas

En el tejido óseo se encuentra compuesto por tres tipos de células tales como: osteoblastos, osteocitos y osteoclastos (7).

2.1.3.1.1. Osteoblastos

Los osteoblastos son la célula fundamental del tejido óseo que provienen de células mesenquimales, también se las conoce como osteoformadoras de los huesos que se encuentran en crecimiento como también en la maduración (7).

2.1.3.1.2. Osteocitos

Los osteocitos se caracterizan por ser células maduras que conforman el hueso, además poseen prolongaciones finas de citoplasma que permite la comunicación entre sí por el sistema con el fin de recibir oxígeno y nutrientes para sobrevivir (7).

2.1.3.1.3. Osteoclastos

Los osteoclastos son células muy voluminosas que se encuentran ubicadas en la superficie de reabsorción del hueso permitiendo la remodelación de las células que componen al tejido óseo (7).

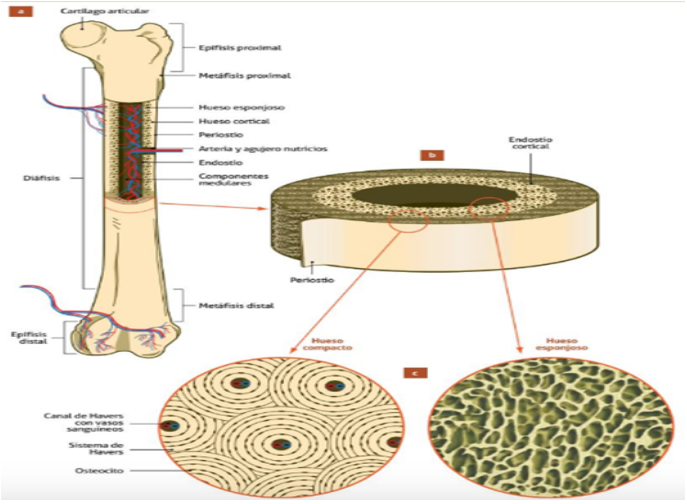

Figura 1: Partes del hueso (8).

2.1.3.2. Matriz ósea

Es una sustancia compuesta por materia orgánica en un 25%, inorgánica en un 65% y agua constituye el 10% (9).

El componente orgánico o sustancia osteoide se encuentra conformada por una porción proteica compuesta por material colágeno (tipo I) en el 90% y el resto, es decir el 10% por una pequeña fracción de proteínas no colágenas y sustancias ricas en proteoglicanos. Cabe recalcar que el colágeno es de vital importancia para dar la dureza al hueso por medio de la unión con el calcio con el fin de obtener la mineralización ósea (9).

El componente inorgánico o mineral está compuesta por cristales muy pequeños denominados hidroxiapatita. También se encuentra presente el calcio en forma de sales de fosfato tricálcico, floruros, bicarbonatos y citratos permitiendo de esta manera proveer una resistencia de fuerza de comprensión al hueso (9).

La matriz ósea cumple dos funciones vitales tales como: la reserva de iones y la otra función es aportar rigidez y resistencia al hueso (9).

2.1.4. Vascularización

El hueso requiere del aporte sanguíneo. Existe una gran diferencia entre el tejido óseo con el los tejidos blandos en cuanto a la insuficiencia y lentitud de la vascularización con la que se repone cuando se lesiona (8).

2.1.4.1. Tipos de vascularización

2.1.4.1.1. Vascularización intramedular

La vascularización intramedular se lleva a cabo en la arteria nutricia, la misma que se incorpora a la diáfisis ósea a través del agujero nutricio. Seguidamente, la arteria se divide en dos ramas, una ascendente y otra descendente. En el caso de presentarse una fractura diafisaria, la vascularización se interrumpe, restaurándose aproximadamente en una semana. En este tiempo el aporte sanguíneo debe suplirse desde otros puntos (8).

2.1.4.1.2. Vascularización extraósea

Comprende los sistemas de aporte sanguíneo que recibe el hueso a través de los tejidos circundantes. En la cuales se puede distinguir dos sistemas (8).

- **Aporte periosteal:** se encarga de recibir el hueso por medio del periostio dando como lugar a la formación del plexo periosteal, el mismo que se encuentra constituido por una red de pequeñas arteriolas originarias de las inserciones musculares que irrigan al periostio. Además, desde este parten otros vasos que tienen la función de aportar nutrientes a la cortical para conservar la vascularización intraósea (8). El mantenimiento y el cuidado de los tejidos blandos adyacentes al área de una fractura son de vital importancia para facilitar la cicatrización ósea (8).

- **Aporte epifisiario:** en este caso la epífisis de los huesos se encarga de recibir la vascularización a través de una red de vasos epifisiarios y metafisarios que reemplaza el aporte periosteal. Se considera al hueso esponjoso como un vaso de gran importancia ya que se lo puede utilizar como sitio de aporte de fluido para el sistema vascular (8).

2.1.4.1.3. Vascularización intraósea

La vascularización intraósea es la que se encuentra sumergido en el espesor de la cortical, la misma que está conformada por los conductos de Havers y de Volkmann, los cuales se encuentran anastomosados entre sí dando lugar a la formación de una red con función es la proveer nutrientes a los osteocitos que están situados en las Lagunas de Havers (8).

Cabe recalcar que los osteocitos son aquellos que intervienen en el proceso de la cicatrización ósea principalmente de aquella que ocurre por primera intención (8).

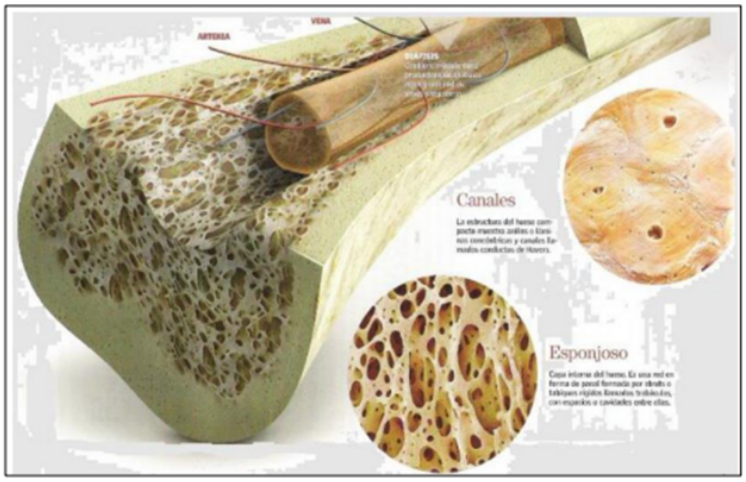

Figura 2. Irrigación de hueso (6)

2.1.5. Esqueleto apendicular

El esqueleto apendicular se encuentra constituido por huesos largos, cortos y planos tales como:

- **Miembro torácico:** escápula, húmero, radio, cúbito o ulna, carpos, metacarpos y falanges (6).

- **Miembro pélvico:** hueso coxal (íleon, isquion y pubis), fémur, rótula, tibia, peroné, tarso, metatarsos y falanges (6).

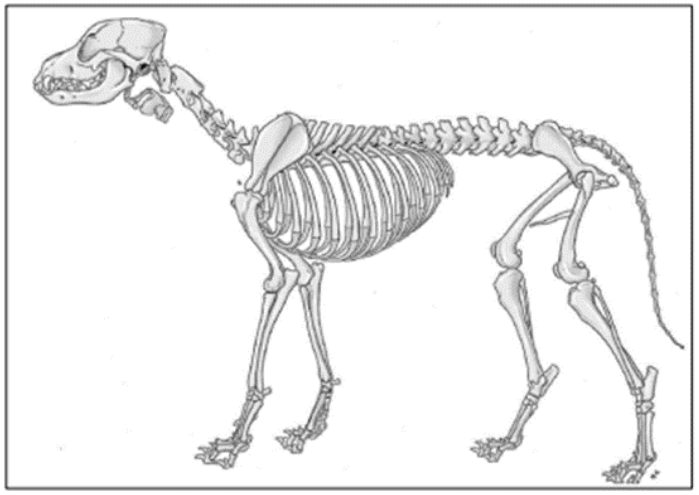

Figura 3. Esqueleto óseo del perro (6)

Figura 4. Esqueleto óseo del gato (10)

2.1.5.1. Huesos largos

Son estructuras que tienen forma alargada cilíndrica y está compuesta por diáfisis, epífisis y metáfisis, además, son densos y fuertes que albergan la médula roja y amarilla (6).

2.1.5.2. Huesos cortos

Son estructuras que tienen una forma aproximada a la de un cubo y contiene en su mayoría hueso esponjosos, en este caso encontramos en los tarsos y carpos, además se encuentran integrando parte de las articulaciones complejas (6).

2.1.5.3. Huesos planos

Son estructuras planas, compuestos de una capa de huesos esponjosos, su función principal se basa en proteger órganos importantes, teniendo como representantes a la escápula y los huesos coxales (6).

2.2. FRACTURA

Fractura es aquella ruptura que se presenta en un hueso, la misma que puede ser la pérdida completa o incompleta de la continuidad ósea, del cartílago o de ambos, además se anexa el deterioro de diversos tejidos blandos circundantes, así como también la irrigación sanguínea (3).

2.2.1. Tipos de fracturas

2.2.1.1. **Presencia de herida superficial comunicante** (6)

- Fractura cerrada.
- Fractura abierta.

2.2.1.2. **Ubicación** (6)

- Húmero.
- Radio/Cúbito.
- Fémur.
- Tibia/Peroné.

Ø **Segmento en el que se ha producido la fractura** (6)**:**

- Tercio Proximal.
- Del cuerpo o Diáfisis o Tercio medio.
- Tercio Distal.

2.2.1.3. **Morfología de la fractura** (6)**:**

- Fractura transversal.
- Fractura oblicua.
- Fractura espiral.
- Fractura incompleta.
- Fractura completa.
- Fractura multifragmentaria:
    - Fractura en cuña.

- Cuñas reducibles.
- Cuñas no reducibles.
- Fractura múltiple o de segmentos.

· Fracturas extraarticulares.

· Fracturas articulares parciales.

· Fracturas articulares completas.

· Fractura impactada.

· Fracturas por avulsión.

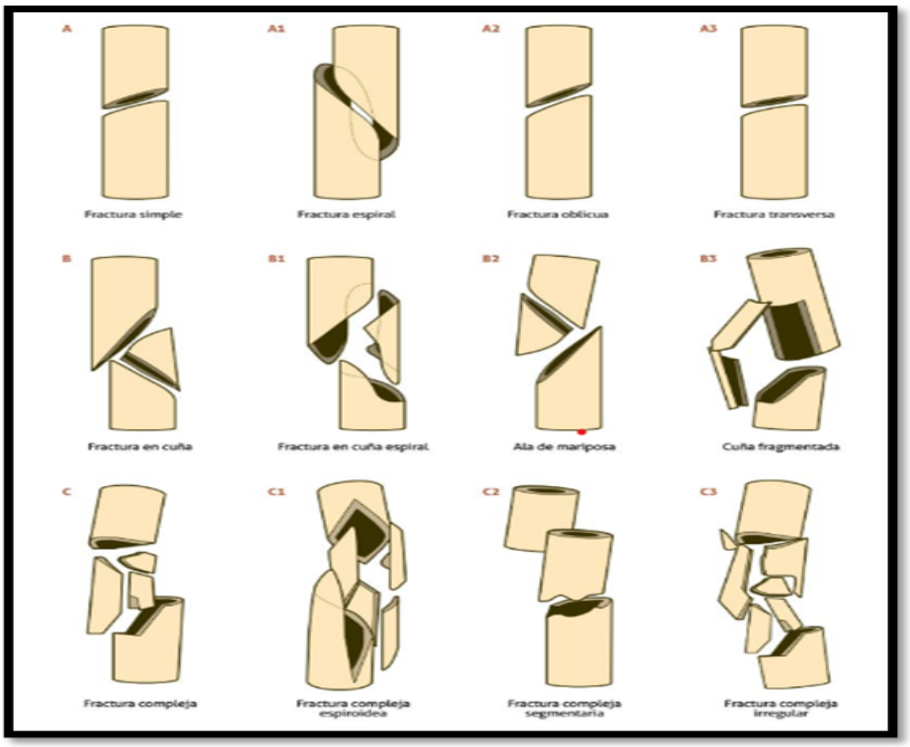

Figura 5. Diferentes tipos de fracturas (8)

2.2.2. Clasificación AO

La clasificación AO incluye en un sistema alfanumérico que proporciona información para clasificar las fracturas por: fractura, ubicación (diáfisis, metáfisis, epífisis), tipo de fractura (uniones simples, angulares, complejas, parciales o complejas). proporcionar una

normalización universal a la hora de clasificar las fracturas, contribuyendo a que todos los médicos veterinarios se orienten hacia un mejor pronóstico y tratamiento (2).

v **A cada hueso se le adjudica un número** (2)**:**

- Húmero: 1
- Radio/Cúbito: 2
- Fémur: 3
- Tibia/Peroné: 4

v **A continuación, se incluye otro número correspondiente al segmento en el que se ha producido la fractura** (2)**:**

- Proximal: 1
- Tercio medio: 2
- Distal: 3

v **Posteriormente se agrega una letra que define el tipo de fractura** (2)**:**

- · Simple: A
- Múltiple/En cuña: B
- Compleja: C

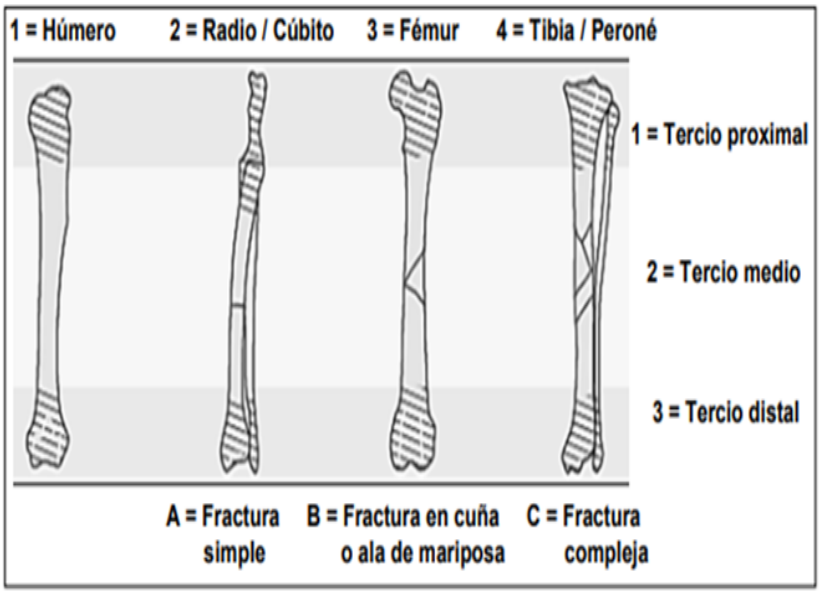

Figura 6. Clasificación de fracturas mediante el sistema alfanumérico (6)

2.3. CONSOLIDACIÓN ÓSEA

2.3.1. Consolidación directa o primaria

La consolidación es el proceso que se inicia después de una lesión o fractura, en la cual interviene un conjunto de fases que van a permitir la reparación del tejido.

En la primera fase se encuentra la consolidación directa o primaria, es aquella en la que se produce una limitación anatómica de los fragmentos con desaparición completa del movimiento, se espera una intervención limitada del cartílago y formación de tejido cicatricial de fractura (2). Este tipo de consolidación se observa cuando las fracturas se resuelven con discos o tornillos de composite óseo cuyo principio biomecánico es fundamentalmente de compresión (11).

2.3.2. Consolidación indirecta o secundaria

Ocurre cuando la estabilización ortopédica o quirúrgica crea un pequeño movimiento en el sitio de la fractura, creando un callo óseo (12). Se observa cuando son soportados quirúrgicamente con principios biomecánicos de soporte (fijador externo), stent interno (clavo intramedular), protección u ortopedia (12).

2.3.3. Fases de la consolidación

2.3.3.1. Impacto y formación de hematoma

Muestra que las plaquetas que liberan interleucinas (IL-1, IL-6), y el factor de crecimiento transformante beta (TGF-β) y el factor de crecimiento derivado de plaquetas (PDGF) se acumulan en el sitio de la fractura donde comienza la compactación (2).

2.3.3.2. Formación de callo de fractura

Muestran que, hacia la periferia del sitio de la fractura, junto al periostio, la alta tensión de oxígeno permite la formación directa de hueso, lo que inicialmente se denomina callo duro (endotelialización: colágeno tipo I y osteoblastos) (13). En la región central hay hipoxia y como resultado se forma una matriz cartilaginosa conocida como callo blando (colágeno tipo II y condroblastos proliferantes) que posteriormente sufre endotelización (14).

2.3.3.3. Osificación del callo de fractura

Dos semanas después de la ruptura, el tipo celular predominante son los condrocitos hipertróficos, células que contienen proteasas para degradar la matriz cartilaginosa y fosfatasas para liberar iones de fosfato que pueden precipitar con el calcio presente en las mitocondrias; esto permite la calcificación de este cartílago, que luego será invadido por vasos sanguíneos acompañados de condroclastos y osteoclastos que digieren el cartílago calcificado y luego inician la formación de nuevos huesos (14).

2.3.3.4. Remodelación

El hueso principal que se forma tanto en los callos blandos como en los duros es el hueso inmaduro o fibroso, se encuentra comúnmente en los huesos fetales y en los callos rotos de adultos. Este hueso se convierte gradualmente en hueso maduro a través de la remodelación (14).

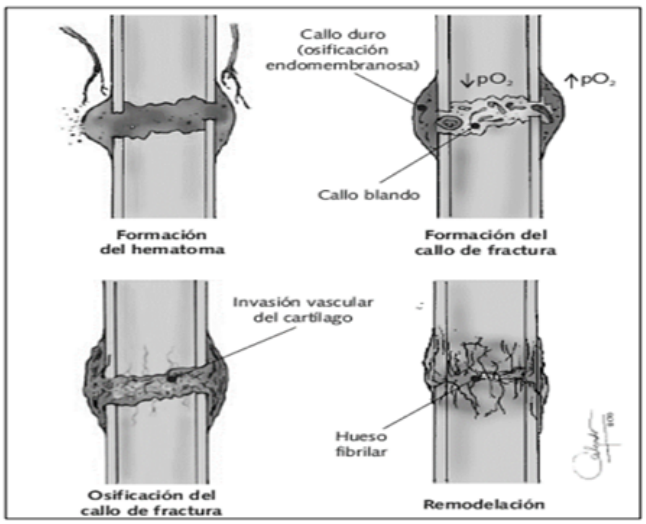

Figura 7. Procedimiento de consolidación de las fracturas (6)

2.4. FRACTURAS EN HUESOS LARGOS

Uno de los traumatismos más comunes encontrados en pacientes con politraumatismo son aquellas fracturas que se encuentran localizadas en el esqueleto apendicular, el mismo que está integrado por los huesos del miembro torácico y miembro pelviano (1). Cabe mencionar que los pacientes con politraumatismos son más en medicina veterinaria que en medicina humana (15). En la casuística veterinaria es muy común la atención de pacientes a causa de accidentes de tránsito y caídas (16).

Las fracturas pélvicas son comunes en caninos y suelen representar desde el 20% al 30% en la sala de emergencias en traumas. El fémur es el hueso con mayor tasa de fracturas que corresponde al 25% a comparación de todos los huesos del cuerpo, cabe mencionar que el fémur representa el 45% de todas las fracturas de huesos largos (1).

Mientras que las fracturas de tibia corresponden al 20% en pacientes con traumas, representando el 21% de fracturas de huesos largos (1). En el caso de las fracturas de radio y ulna representan el 18% de las fracturas de huesos largos (1).

2.5. IMPLANTES

Los implantes ortopédicos brindan a los cirujanos la capacidad de reparar huesos con precisión, tanto en el campo de la cirugía ortopédica como de urgencias. Entonces ellos apoyan en el tratamiento y fortalecimiento del proceso de fractura (osteogénesis, corrección

de enfermedades degenerativas), pero no son adecuados para el reemplazo estructural del cuerpo, ni para soportar el peso total (17).

Los implantes metálicos presentan desventajas ya que son susceptibles a la corrosión y biocompatibilidad a largo plazo, además este tipo de material requiere de una segunda intervención quirúrgica para la remoción de dispositivo cuando el hueso ya se encuentre totalmente recuperado (18). Cabe mencionar que en este tipo de abordajes quirúrgicos en el tratamiento posoperatorio pueden presentarse diversas dificultades tales como: ruptura o aflojamiento del implante, mala unión ósea, dolor e incomodidad a causa de una mala biocompatibilidad con el organismo (19).

Es importante conocer que al extraer el implante metálico se evidencia un vacío que va a aumentar la concentración y a la vez la mayor parte de fuerza y peso del paciente va a recaer en este sitio existiendo la probabilidad de que ocurra nuevamente una fractura (19). Debido a la compleja biocompatibilidad de estos implantes metálicos con el organismo y sus elevados costos, es que nace la idea de desarrollar dispositivos con diversas materias primas (19).

2.5.1. Selección del implante correcto

Elegir el implante correcto es un factor clave para el éxito del tratamiento, dimensionamiento preciso en relación con el tamaño y la forma del implante permite aumentar las posibilidades de éxito, sin embargo, en este punto cabe recalcar que las características de los huesos y tejidos blandos delimitan la relación con el tamaño y la fuerza del implante. Por lo tanto, se requiere realizar una fusión sólida de los huesos, así como también una ayuda externa suficiente. Las cargas físicas y las cargas de punto de ruptura deben limitarse para evitar la consolidación tardía o las secuelas tardías (17).

2.5.2. Factores a considerar para la aplicación del implante

- **Peso:** Los pacientes voluminosos o con sobrepeso pueden tener una respuesta negativa al implante. Por lo tanto, dependiendo de la ubicación y el propósito de uso, los implantes deben cumplir con ciertos límites de capacidad de carga (17).
- **Enfermedades degenerativas:** En algunos casos, las enfermedades degenerativas pueden representar fases avanzadas cuando se coloca el implante, por lo tanto, se espera que la vida útil del implante, se reduzca significativamente. En este caso, el

implante utilizado solo debe considerarse como un medio para retrasar o aliviar temporalmente la enfermedad en cuestión (17).

- **Sensibilidad a los cuerpos extraños:** al momento de colocar el implante es necesario realizar pruebas de compatibilidad con el fin de prever sensibilización o alergia a los materiales utilizados en el implante (17).

2.5.3. Contraindicaciones

A continuación, se indica las contraindicaciones de los implantes:

- Enfermedades auxiliares que pueden comprometer o perjudicar la fijación o el éxito de la cirugía, por ejemplo, en el caso de pacientes con sobrepeso como también con enfermedades del corazón (17).
- La calidad o cantidad de hueso insuficiente puede poner en peligro o afectar negativamente la fijación segura del implante (17).
- Las enfermedades musculares, nerviosas o vasculares graves pueden poner en peligro o afectar negativamente el éxito de la cirugía (17).
- Pacientes hipersensibles pueden experimentar una reacción anafiláctica cuando se exponen a los materiales utilizados en el implante (17).
- Infecciones agudas o crónicas, locales o sistémicas (17).

2.5.4. Efectos secundarios

Los implantes también pueden ocasionar síntomas secundarios tales como: posible desprendimiento de los implantes, infecciones de la herida, dificultad para circular la sangre, posibles lesiones nerviosas, inflamaciones e hipersensibilidad a los metales (17).

2.6. MATERIAL BIOMÉDICO

2.6.1. Concepto

El material biomédico hace referencias a cualquier sustancia especialmente diseñada para interaccionar con componentes de sistemas biológicos vivos en el curso de cualquier procedimiento diagnóstico, o terapéutico en medicina humana o veterinaria (20).

2.6.2. Clasificación de los biomateriales (21).

- **Materiales biológicos:** son aquellos materiales provenientes de tejidos blandos (piel, tendón, pericardio) y tejidos duros (hueso, dentina) (20).

  - **Materiales Sintéticos**: son aquellos dispositivos hechos a base de metales, cerámica, polímero, composites (20).

1.6.3. Respuesta biológica de los biomateriales

- **Biotolerados o biocompatibles**: son aquellos dispositivos que presentan la capacidad que presenta un material de adaptarse y generar una respuesta específica en el huésped con el fin de evitar rechazo alguno (21).

- **Bioinertes**: hace referencias a aquellos elementos que generan una respuesta escasa o nula (21).

- **Bioactivos**: se encargan de producir una respuesta positiva del huésped como materiales porosos a base de titano o tantalum (21).

2.6.4. Alternativas de biomateriales sintéticos y biológicos

Son dispositivos principalmente utilizados para tratar huesos inestables y desplazados por fracturas, para ello deben cumplir las siguientes propiedades: reabsorción predecible, mayor biocompatibilidad, buena resistencia mecánica (22).

- **Placas para osteosíntesis fabricadas con policloruro:** son utilizados como fijadores internos para fracturas diafisarias en huesos largos en perros con peso inferior de 10 kilogramos, las mismas que no generan reacción tisular y para ello se debe limitar la actividad física y se recomienda acompañar con otro sistema de fijador externo (23). El PVC es un material económico y fácilmente disponible, además permite moldear las placas de acuerdo con las características anatómicas de cada paciente (23).
- **Placas óseas:** son implantes de uso común en pacientes adultos en cirugía ortopédicas, sin embargo, presentan dificultades mecánicas y biológicas en animales jóvenes (24). El inconveniente mecánico se analiza debido a que el hueso cortical blando no facilita una excelente fijación para los tornillos

provocando la perdida de la estabilidad. Mientras que las placas ortopédicas de material de acero inoxidable tienen la característica de ser rígidas y fuertes, previenen la callogénesis dinámica debido a que el hueso diafisario es más flexible en pacientes jóvenes (24).

- **Placas de comprensión dinámica:** es un implante de acero inoxidable utilizado para la reducción de fracturas diafisarias del antebrazo, tiene una característica geométrica que mejora el desplazamiento axial durante la compresión ósea, reduciendo el riesgo de cortes en los tejidos cercanos al sitio de la fractura (25). Una de las desventajas es el daño al periostio, lo que conduce a una mala circulación de esta área y por lo tanto a un retraso en la reparación de la fractura, otro de los efectos secundarios es que provocan necrosis y osteopenia que se produce después de la fijación (25). Varios investigadores han confirmado que las placas de compresión dinámica presentan un alto porcentaje de fracasos en la reparación de fracturas osteoporóticas (25).

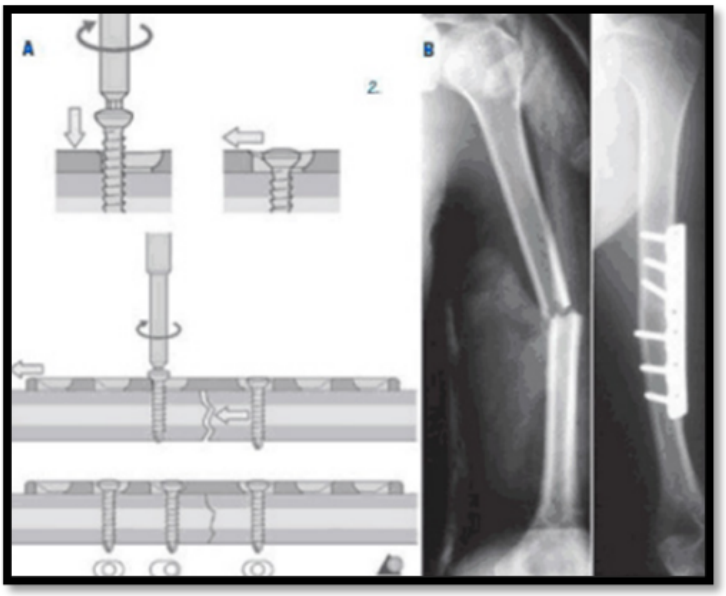

Figura 8. Procedimiento de aplicación de la placa de compresión dinámica en fractura diafisaria de húmero (26)

- **Placa de comprensión bloqueable:** este implante de acero inoxidable tiene varias opciones en cuanto a reparación de fractura se refiere, este tipo de placa es ideal para la utilización en fracturas osteoporóticas. Cabe recalcar que el éxito de la misma está basado en la notable resistencia y alta rigidez durante la evolución de la cicatrización (25). El

inconveniente que presenta el sistema LCP es que cuando no coexiste contacto entre fragmentos es necesario una cicatrización ósea secundaria (25).

- **Placa de comprensión dinámica de polimetilmetacrilato:** este tipo de implantes es fabricado a base de huesos femorales de cadáveres de perros, los mismos que fueron desinfectados con agua oxigenada y también para retraer la grasa propia del hueso, después fueron sometidos a estudios a través de pruebas biomecánicas (27).

Una vez realizadas las pruebas en laboratorio, se fabrica un molde, la placa de compresión dinámica, para la fabricación se coloca en un recipiente plástico alginato en polvo con agua y posteriormente se deposita la PCD de acero inoxidable por un tiempo aproximado de 10 minutos hasta obtener una consistencia semisólida, después se extrae la placa, consiguiendo de esa manera un molde negativo cuya característica es lisa y con un peso promedio de 1,9 gramos inferior al peso de PCD de acero (27).

Los resultados que se obtuvieron de la PCD-PMMA tiene propiedades de resistencias 2,83 Newtons sobre metro a la fuerza de torsión y 0,21 Kilonewtons a las fuerzas de compresión y flexión, por lo que se concluye que es posible la utilización para fracturas de huesos largos en el caso de ser intervenido a una presión inferior de 20 kilogramos de fuerza (27).



Figura 9. Placa de compresión dinámica de poimetilmetacrilato (27

- **Placas de titanio revestidas con nanopartículas de hidroxiapatita:** son dispositivos que tienen características de osteoconducción, osteointegración, biocompatibilidad y bioactividad (28). En experimentos in vivo que se han realizado con animales de laboratorio se ha demostrado que la hidroxiapatita es capaz de iniciar la constitución ósea a partir de los tres meses de haber sido implantada (28).

- **Fijador externo híbrido:** la aplicación de un fijador externo híbrido basado en tornillos corticales percutáneos unidos a una barra conectora de material acrílico consiste en incorporar las cabezas de los tornillos facilitando emplear eficazmente las fracturas de los huesos largos en particular radio y tibia (29).

El fijador externo híbrido tiene la ventaja de ser un procedimiento económico y sencillo en lo que se refiere a implantación como a la retirada. La livianidad del montaje, así como la estabilidad asegura un soporte inmediato con traslado de carga sobre el hueso impidiendo la reabsorción ósea (29). Además, su aplicación es sencilla y los resultados que se pueden obtener son muy buenos en cuanto a reducción y estabilidad, incluso en la práctica diaria en veterinaria hay un bajo índice de complicaciones (30).

En lo que respecta a las desventajas se puede encontrar complicaciones mínimas como: posible exudación alrededor de los tornillos, traumatismos externos sobre el fijador o mordedura de la barra acrílica del propio animal (29).

En la actualidad se han fabricado diversos fijadores externos tanto de material sintético como biológico, con las características biomecánicas, cabe mencionar que hasta la presente fecha no se ha evidenciado un estudio en lo que respecta al método más efectivo para ser utilizado (31).

Figura 10. Fijador externo acrílico (29)

- **Clavos intramedulares:** estos materiales son elaborados a base de acero inoxidable o titanio. Estos clavos son utilizados para dar estabilidad al hueso a través de una comprensión radial, es decir produce una unión elástica entre el clavo y el hueso (32). Además, aseguran un ambiente biomecánico mayor a comparación de los materiales extramedulares permitiendo la reducción de complicaciones (33). También su aplicación y extracción es fácil y produce una disminuida agresión en lo que se refiere a los tejidos blandos (34).

Figura 11. Clavos intramedulares en fractura diafisaria de tercio medio de fémur (35)

- **Clavos intramedulares xenogénicos:** son dispositivos realizados a base de hueso de bovinos favoreciendo la capacidad osteoinductora, osteoconductora y gran resistencia biomecánica, los mismos que han permitido aplicarse en procedimientos clásicos como tratamiento de determinadas fracturas. Además, también se ha evidenciado que este método no genera ningún tipo de complicación clínica (5).

- La ventaja de la aplicación de materiales xenogénicos posibilita la sustitución de implantes metálicos con la finalidad de reducir los costos de la cirugía y brindar muy buenos resultados clínicos (5).

- **Tornillos:** son dispositivos de acero inoxidable cuya función es la de proveer fijación articular y estabilidad, logrando buenos resultados clínicos y radiológicos. La ventaja principal es que su tasa de retiro es menor, mientras que su tasa de estabilidad, flujo sanguíneo es alta; en lo que corresponde a las desventajas es el elevado costo y la limitación de alcanzar el ángulo de fijación (36).

Los tornillos interferencia tibial, también son dispositivos comúnmente utilizados para el tratamiento de fracturas de huesos largos, pero presenta ciertas desventajas ya que se ha observado que empuja a plastia dentro de túnel, provocando lo que es la pérdida de tensión y limitada resistencia (37).

Figura 12.Tornillos esponjosos (35)

- **Tornillos de polímero de ácido poliláctico (maíz, remolacha, trigo y otros productos ricos en almidón):** es un dispositivo biodegradable que favorece en la formación de regeneración ósea que se evidencia a través de las pruebas histológicas y el estudio macroscópico que se llevó a cabo en un experimento en conejos (38)**.**

Figura 13. Tornillo de polímero de ácido poliláctico (38)

- **Tornillos de huesos de bovino liofilizado:** es un dispositivo a base de hueso cortical de un animal liofilizado en tubo de cristal en forma tipo **sándwich** con medidas de 25 x 10 mm. Es recomendable que antes de realizar la implantación el tornillo liofilizado debe ser sumergido en solución salina 10 minutos, además cuando el tornillo es implantado se debe tener en cuenta que el hueso se encuentre bien alineado y presionado con el propósito de crear agujeros en el hueso (39).

Cabe recalcar que para la implantación es importante el uso de torquímetro calibrado con el fin de no exceder el par de apriete, el mismo que va a depender del tamaño del implante (39). Estos dispositivos liofilizados presentaron una excelente osteointegración tanto en pacientes felinos como en caninos y no se evidencia acción de rechazo (39).

Figura 14. Tornillo liofilizado a partir de hueso de bovino (39)

- **Implantes biocerámicos de TCP:** el dispositivo está basado en chips esponjosos de β-Fosfato Tricálcico son una alternativa en traumatología, presenta propiedades de osteoconducción similar a la función del hueso esponjoso, su desventaja es la carencia de propiedades osteoinductoras y ontogenéticas. Aquellos animales en los que ha realizado la incorporación de los implantes se evidencia una activa consolidación y completa osteointegración, además, ningún paciente muestra rechazo y tampoco afección (40).

Figura 15. Implante biocerámico de TCP (29)

3. CONCLUSIONES

Los biomateriales metálicos han sido utilizados históricamente en el campo de la medicina y actualmente se han desarrollado nuevas alternativas de implantes a base de PVC, huesos de bovinos, polimetilmetacrilato, hidroxiapatita, acrílico, ácido poliláctico y biocerámicos de TCP, los mismos que han presentado resultados muy buenos después de su aplicación y no necesita de un segundo abordaje quirúrgico para la extracción de la misma, a comparación de los implantes metálicos, que lo requiere. En la práctica diaria en medicina veterinaria su inaccesible obtención está involucrada por su alto valor económico.

4. REFERENCIAS BIBLIOGRÁFICAS

1. Sánchez R, Nasello W. Complicaciones asociadas a fracturas apendiculares en caninos politraumatizados [Internet]. [Buenos Aires]: Universidad Nacional del Centro de la Provincia de Buenos Aires; 2017. Disponible en: https://www.ridaa.unicen.edu.ar/xmlui/bitstream/handle/123456789/1325/Sanchez%20Guzman%2c%20Romina.pdf?sequence=1&isAllowed=y

2. Piermattei D, Brinker W, Flo G. Manual de ortopedia y reparación de fracturas de pequeños animales 3 ed. McGraw-Hill/Interamericana , editor. Madrid, España; 1999.

3. Flores Jáuregui PA, Grandez Rodríguez R. Características de las fracturas en huesos largos apendiculares en pacientes caninos atendidos en el servicio radiología de la Clínica Veterinaria de la Universidad Peruana Cayetano Heredia, periodo 2013 - 2015. Salud tecnol vet [Internet]. 2018 [citado 23 de junio de 2022];5(2):24. Disponible en: https://revistas.upch.edu.pe/index.php/STV/article/view/3250

4. Martí JM. Opciones quirúrgicas en fracturas femorales conminutas. Clínica veterinaria de pequeños animales: revista oficial de AVEPA, Asociación Veterinaria Española de Especialistas en Pequeños Animales [Internet]. 1999 [citado 23 de junio de 2022];19(3):181-6. Disponible en: https://dialnet.unirioja.es/servlet/articulo?codigo=3471355

5. Di Sevo V. Utilización de hueso xenogénico como elemento de osteosíntesis en Medicina Veterinaria [Internet]. 2013 [citado 25 de junio de 2022]. Disponible en: https://www.colibri.udelar.edu.uy/jspui/handle/20.500.12008/2733

6. Tola M, Andrés M. Caracterización de fracturas del esqueleto apendicular en perros según la clasificación AO entre los años 2015 al 2018 [Internet]. [Cuenca]: Universidad de Cuenca; 2020 [citado 05 de julio de 2022]. Disponible en: http://dspace.ucuenca.edu.ec/handle/123456789/33778

7. Díaz V, Marlene S. Caracterización de los tipos de fracturas por imagen radiológica en perros traumatizados, atendidos en los centros veterinarios de la ciudad de Guayaquil [Internet]. [Guayaquil]: Universidad Católica de Santiago de Guayaquil; 2017 [citado 05 de julio de 2022]. Disponible en: http://repositorio.ucsg.edu.ec/handle/3317/7725

8. Zaera Polo P. Traumatología en pequeños animales. Resolución de las fracturas más frecuentes 2ª edición [Internet]. Grupo Asís Store. [citado 10 de julio de 2022]. Disponible en: https://store.grupoasis.com/es/traumatologia-y-ortopedia/1915-traumatologia-en-pequenos-animales-resolucion-de-las-fracturas-mas-frecuentes-2 edicion.html

9. María IGS. Remodelación ósea inducida por clavos endomedulares. Estudio experimental comparativo aleación níquel-titanio vs acero quirúrgico [Internet]. Universidad de Zaragoza; 2010 [citado 05 de julio de 2022]. Disponible en: https://dialnet.unirioja.es/servlet/tesis?codigo=205249

10 Echeverri O, Sebastián J. Descripción de la anatomía seccional del gato en criosecciones axiales, resonancia magnética y tomografía computarizada [Internet]. Medellín, Colombia; 2018 [citado 05 de julio de 2022]. Disponible en: https://bibliotecadigital.udea.edu.co/handle/10495/10180

11. Bojrab MJ, Monnet E. Mecanismo de enfermedad en cirugía de pequeños animales [Internet]. Com.ar. [citado 05 de julio de 2022]. Disponible en: http://www.intermedica.com.ar/media/mconnect_uploadfiles/b/o/bojrab.pdf

12. Mejía ECS. Ortopedia, neurología y rehabilitación en pequeñas especies [Internet]. Editorial El Manual Moderno; 2008. Disponible en: https://books.google.at/books?id=lzDHCQAAQBAJ.

13. Fernández-Tresguerres Hernández-Gil I, Alobera Gracia MA, Canto Pingarrón M del, Blanco Jerez L. Bases fisiológicas de la regeneración ósea I: Histología y fisiología del tejido óseo. Med Oral Patol Oral Cir Bucal [Internet]. 2006 [citado 05 de agosto de 2022];11(1):47-51. Disponible en: https://scielo.isciii.es/scielo.php?script=sci_arttext&pid=S1698-69462006000100011

14. Monteagudo de la Rosa M. Manual CTO de Medicina y Cirugía. Décima edición ed. Madrid, España: Grupo CTO [Internet]. 2018 [citado 15 de julio de 2022];11(1):47-51. Disponible en: https://scielo.isciii.es/scielo.php?script=sci_arttext&pid=S1698-69462006000100011

15. von Ritgen S, Böhler A, Rosser J, Haralambus R, Florczyk A. Polytrauma patient with upper airway obstruction—case report. J Equine Vet Sci [Internet]. 2017; 51:110-2. Disponible en: https://www.sciencedirect.com/science/article/pii/S0737080616305275

16. De Morais L, Portolan B, Mendonça D. Caracterización de lesiones y cambios clínicos en pacientes politraumatizados atendidos en el Hospital Veterinario Uniju. XXIII Seminario de Iniciación Científica. ; 2015. http://file:///C:/Users/USER/Downloads/3956-Texto%20do%20artigo-16484-1-10 20140901.pdf

17. KG MmG&C, inventor; Certification MD, assignee. Instrucciones de uso y de esterilización de implantes ortopédicos. Germany [Internet]. 2015[citado 17 de julio de 2022]. Disponible en: https://www.mk-medical.com/fileadmin/user_upload/downloads/manuals/MK-medical_Gebrauchsund-Sterilisationsanweisung_107_Spanisch.pdf

18. Aperador W, Lizarazo S, Mejía A. Biomateriales basados en fermanal, una opción para la fabricación de implantes quirúrgicos. Rev Mex Ing Quim [Internet]. 2013 [citado 20 de junio de 2022];12(2):337-44. Disponible en: https://www.scielo.org.mx/scielo.php?script=sci_arttext&pid=S166527382013000200013

19. Herrera E, Felipe J. Industralización de implantes oseos veterinarios procesados [Internet]. Universidad de los Andes; 2020 [citado 13 de julio de 2022]. Disponible en: https://repositorio.uniandes.edu.co/handle/1992/51593?show=full

20. Duffo G. Materiales y materias primas: Biomateriales. Guía didáctica. [Internet] Ciudad Autónoma de Buenos Aires: Instituto Nacional de Educación Tecnológica; 2011 [citado 13 de julio de 2022]. Disponible en: http://www.bnm.me.gov.ar/giga1/documentos/EL007269.pdf

21. Pontfica Universidad Católica de Chile. Traumología y ortopedia. [Internet].; 2012 [citado 13 de julio de 2022]. Disponible en: http://www.docenciatraumatologia.uc.cl/biomateriales/.

22. Holweg P, Berger L, Cihova M, Donohue N, Clement B, Schwarze U, et al. A lean magnesium-zinc-calcium alloy ZX00 used for bone fracture stabilization in a large growing-animal model. Acta Biomater [Internet]. 2020;113:646-59. Disponible en: https://repository.ubn.ru.nl/bitstream/handle/2066/221653/221653.pdf?sequence=1

23. Osorio JM, Restrepo EA, Fernando R. Descripción clínica de placas para osteosíntesis fabricadas con policloruro de vinilo (PVC) como método de fijación para fracturas de huesos largos en caninos [Internet]. Edu.co. [citado 23 de junio de 2022]. Disponible en: http://vip.ucaldas.edu.co/vetzootec/downloads/v3n2a04.pdf

24. Adagio LM, Hierro J, Hagge M, Lattanzi LD, Schieda F, Sanfilippo S, et al. Fractura de los huesos largos en caninos inmaduros. Cienc vet [Internet]. 2002 [citado 24 de junio de 2022];4(1):57-67. Disponible en: https://cerac.unlpam.edu.ar/index.php/veterinaria/article/view/1969

25. Martín SR. Uso de tornillos bloqueados con tuercas de PEEK (SLEs) para acelerar la consolidación de fracturas. Estudio experimental y clínico preliminar [Internet].

Universidad de Las Palmas de Gran Canaria; 2017 [citado 12 de julio de 2022]. Disponible en: https://dialnet.unirioja.es/servlet/tesis?codigo=233557

26. Viabrú N, Baraldés M. Osteosíntesis en el tratamiento de las fracturas: Placas. Hospital Universitari "Doctor Josep Trueta" de Girona; 2018 [citado 24 de julio de 2022]. Disponible en: https://repositorio.usmp.edu.pe/bitstream/handle/20.500.12727/9000/carrillo_qa.pdf?sequence=1&isAllowed=y

27. Cardona R. L, Brousse M, Mieres M, Arias S, Gutiérrez É. Evaluación de la resistencia de un prototipo de placa de compresión dinámica (PCD) fabricada de polimetilmetacrilato (pmma) probada en fémur canino osteotomizado. Rev Med Vet [Internet]. 2011 [citado 27 de julio de 2022];(21):13-24. Disponible en: http://www.scielo.org.co/scielo.php?script=sci_arttext&pid=S012293542011000100002

28. Navatta M. Caracterización de hidroxiapatitas sintéticas nanoestructuradas mediante espectroscopía infrarroja (ftir) y difracción de rayos x (xrd). Proyecto. Universidad de la República Uruguay; 2013 [citado 27 de julio de 2022]. Disponible en: https://www.colibri.udelar.edu.uy/jspui/bitstream/20.500.12008/1565/1/uy24Z16565.pdf

29. Font C, Sanna M, Sánchez MCD-B, Umaña PF, Rivas ID, Serracanta JF. Fijador externo acrílico con tornillos percutáneos para el tratamiento de fracturas de huesos largos en perros miniatura. Clínica veterinaria de pequeños animales: revista oficial de AVEPA, Asociación Veterinaria Española de Especialistas en Pequeños Animales [Internet]. 2007 [citado 27 de julio de 2022];27(2):127-38. Disponible en: https://dialnet.unirioja.es/servlet/articulo?codigo=3471119

30. López AÁ, Lorenzo YG. Fijación externa en la fractura distal del radio. Arch méd Camagüey [Internet]. 2017 [citado 27 de julio de 2022];21(4):546-56. Disponible en: http://revistaamc.sld.cu/index.php/amc/article/view/4821

31. Freitas A, Toledo Júnior JV, Ferreira Dos Santos A, Aquino RJ, Leão VN, Péricles de Alcântara W. Biomechanical study of different internal fixations in Pauwels type III femoral neck fracture - A finite elements analysis. J Clin Orthop Trauma [Internet]. 2021 [citado 01 de agosto de 2022];14:145-50. Disponible en: https://www.journal-cot.com/article/S0976-5662(20)30238-1/fulltext

32. Flores Jáuregui PA, Grandez Rodríguez R. Características de las fracturas en huesos largos apendiculares en pacientes caninos atendidos en el servicio de radiología de la Clínica Veterinaria de la Universidad Peruana Cayetano Heredia, periodo 2013 - 2015. Salud tecnol vet [Internet]. 2018 [citado el 01 de agosto de 2022];5(2):24. Disponible en: https://revistas.upch.edu.pe/index.php/STV/article/view/3250

33. Jiménez Díaz V, Auñón Martín I, Pardo García JM, Olaya González C, Caba Doussoux P. ¿Afecta la fractura de la pared lateral al grado de colapso y al grado de deslizamiento de la lámina cefálica, en fracturas pertrocantéreas tratadas mediante enclavado intramedular? Estudio radiológico y revisión de la literatura. Rev Esp Cir Ortop Traumatol [Internet]. 2021 [citado 05 de agosto de 2022];65(2):108-15. Disponible en: https://medes.com/publication/159961.

34. Jordà Gómez P, Antequera Cano JM, Ferràs-Tarrago J, Blasco MA, Mascarell A, Puchol E, et al. Implantes intramedulares enterrados para fracturas de antebrazo pediátricas. ¿Mejora la tasa de refracturas? Rev Esp Cir Ortop Traumatol [Internet]. 2020 [citado 05 de agosto de 2022];64(1):35-40. Disponible en: https://www.elsevier.es/es-revista-revista-espanola-cirugia-ortopedica-traumatologia-129-articulo-implantes-intramedulares-enterrados-fracturas-antebrazo S1888441519301420.

35. García M C, Ortega T D. Elementos DE osteosintesis DE Uso habitual en fracturas Del esqueleto apendicular: Evaluacion radiologica. Rev chil radiol [Internet]. 2005 [citado 07 de agosto de 2022];11(2):58-70. Disponible en: https://www.scielo.cl/scielo.php?script=sci_arttext&pid=S0717-93082005000200005

36. Bennice J, Gallucci GL, Zaidenberg EE, De Carli P, Boretto JG. Estudio comparativo entre banda de tensión y tornillo compresivo para la artrodesis interfalángica proximal y metacarpofalángica. Rev Asoc Argent Ortop Traumatol [Internet]. 2020 [citado 07 de agosto de 2022];85(4):325-34. Disponible en: https://raaot.org.ar/index.php/AAOTMAG/article/view/1063

37. García Bordes L, Ortega Centol A, García Guerrero M, Castelló Egea A, Serfaty Soler JC. Fracaso de la reconstrucción del ligamento cruzado anterior. Revisión de la literatura. Rev Esp Traumatol Labor [Internet]. 2020 [citado 10 de agosto de 2022];3(1):37. Disponible en: https://fondoscience.com/retla/vol03-fasc1-num05/fs2005007-fracaso-plastia-ligamento-cruzado-anterior

38. Zuluaga F. Algunas aplicaciones del ácido poli-l-láctico. Revista de la Academia Colombiana de Ciencias Exactas, Físicas y Naturales [Internet]. 2013 [citado 10 de agosto de 2022]; Disponible en: https://www.scienceopen.com/document?vid=f150bf43-cdb0-4aad-b180 7bab1873013

39. Abedrabbo Hazbun AF, Rojas M. FA, Benavides O. OJ. Tornillos ortopédicos fabricados a partir de hueso bovino liofilizado: un procedimiento para su implantación. Rev Investig Vet Peru [Internet]. 2020 [citado 12 de agosto de 2022];31(4):e16854. Disponible en: http://www.scielo.org.pe/scielo.php?pid=S1609-91172020000400010&script=sci_arttext

40. Franch J, Lafuente P, Durall Rivas I, Díaz-Bertrana Sánchez C, Munilla A. Aplicación clínica de los implantes biocerámicos de TCP como alternativa a los injertos autólogos de esponjosa en traumatología veterinaria. Clínica veterinaria de pequeños animales [Internet]. 2004 [citado 12 de agosto de 2022];24(1):0045. Disponible en: https://ddd.uab.cat/record/146933