

INVESTIGACIÓN ORIGINAL

DOI:<http://dx.doi.org/10.15446/revfacmed.v62n3.39486>

Descripción epidemiológica y evaluación de los desenlaces de interés de las fracturas de la extremidad superior del húmero en un grupo de niños

*Epidemiological description and evaluation of the interesting outcomes of fractures of upper extremity of the humerus in a children's group*Ricardo Vega-Caicedo¹ • Daniel Francisco Piñeros-Ramírez¹ • José Armando Amador-Gutiérrez^{1,2}

Recibido: 10/08/2013 Aceptado: 03/07/2014

¹ Unidad de Ortopedia y Traumatología, Universidad Nacional de Colombia. Bogotá, Colombia.² Fundación Hospital de la Misericordia. Bogotá, Colombia.Correspondencia: Ricardo Vega-Caicedo. Carrera 26 A No. 39-65, La Soledad. Bogotá, Colombia. Teléfono: +57 3154205441. Correo electrónico: ravegac@unal.edu.co.[| Resumen |](#)

Antecedentes. Para el tratamiento de las fracturas de húmero proximal del niño, es indispensable el conocimiento anatómico y biomecánico del hombro, sus opciones terapéuticas y los factores independientes que condicionan su pronóstico funcional.

Materiales y métodos. Serie de casos con pacientes con fracturas de húmero proximal en la Fundación HOMI de Bogotá, durante un lapso de 5 años; se estudiaron variables como sexo, edad, mecanismo de trauma, tipo y clasificación de la fractura, manejo, secuelas, deformidades, complicaciones, valoración radiológica y funcional con la escala quick-DASH.

Resultados. De un total de 73 pacientes, 71% fueron manejados ortopédicamente. Al 66% de los intervenidos quirúrgicamente se les realizó reducción cerrada con fijación percutánea. La osteosíntesis con 2 clavos cruzados tuvo mayor frecuencia (55%) y con otro tipo de disposición de los clavos no se encontraron diferencias en consolidación o complicaciones. La valoración quick-DASH fue menor del 5% de incapacidad.

Conclusión. Las fracturas de la extremidad superior del húmero en niños tienen una evolución benigna, por el alto potencial de remodelación en edades tempranas y se indica cirugía, en trazos con desplazamiento severo, fracturas abiertas y lesión neurológica. La reducción cerrada y fijación percutánea disminuye los riesgos quirúrgicos, sin diferencias en resultados clínicos, funcionales y radiológicos en cuanto al número y situación de los clavos utilizados, ni diferencias funcionales.

Palabras clave: Húmero; Fracturas Óseas; Infección (DeCS).

Vega-Caicedo R, Piñeros-Ramírez DF, Amador-Gutiérrez JA. Descripción epidemiológica y evaluación de los desenlaces de interés de las fracturas de la extremidad superior del húmero en un grupo de niños. Rev. Fac. Med. 2014;62(3):347-53. <http://dx.doi.org/10.15446/revfacmed.v62n3.39486>.

Summary

Background. For the treatment of fractures of the proximal humerus in children is essential anatomical and biomechanical knowledge of the shoulder. Their treatment options and independent factors influence functional prognosis.

Materials and methods. A case of patients with proximal humerus fractures in Bogota HOMI Foundation, for a period of five years, studying variables such as sex, age, mechanism of trauma, type and fracture classification, management, sequelae, deformities complications, radiological and functional assessment scale with quick-DASH.

Results. From 73 patients, 71% were managed orthopedically. 66% of the surgically treated patients underwent closed reduction with percutaneous fixation. Osteosynthesis with two crossed nails was most often (55%) and other disposition of the nails, no differences were found in consolidation or complications. The quick-DASH valuation was less than 5% disability.

Conclusion. Fractures of the proximal humerus in children have a benign course, the high remodeling potential at an early age and surgery is indicated in severe displacement strokes, open fractures and neurological damage. Closed reduction and percutaneous fixation decreases surgical risks, no differences in clinical, functional and radiological results in the number and location of nails used, and functional differences.

Keywords: Humerus; Fractures, Bone; Infection (MeSH).

Vega-Caicedo R, Piñeros-Ramírez DF, Amador-Gutiérrez JA. Epidemiological description and evaluation of the interesting outcomes of fractures of upper extremity of the humerus in a children's group. Rev. Fac. Med. 2014;62(3): 347-53. <http://dx.doi.org/10.15446/revfacmed.v62n3.39486>.

Introducción

El hombro es la tercera articulación más grande del cuerpo humano y es, a su vez, una región anatómica importante para el soporte de carga y suspensión del miembro superior. Estas condiciones lo convierten en una región fundamental para los movimientos del codo y de la mano de forma sinérgica. Está conformada por dos verdaderas articulaciones: la glenohumeral y la acromioclavicular (1).

La estructura ligamentaria del hombro consta de importantes ligamentos para la estabilidad de dicha articulación, que son los ligamentos glenohumerales superior medio e inferior—este último que forma un gran complejo inferior y de anterior a posterior en el hombro—, el ligamento transverso del húmero, los ligamentos acromioclaviculares, los coracoclaviculares que aportan en un grado significativo la estabilidad del hombro, teniendo en cuenta que la sola enartrosis por su componente esférico congruente en un 40 a 50% no es suficiente para la coaptación por sí sola del hombro.

La irrigación del hombro deriva fundamentalmente de dos arterias: la circunfleja humeral anterior en mayor proporción (64%) y su homónima posterior (36%) (2), las cuales son ramas de la arteria humeral profunda, a su vez rama de la arteria humeral. El drenaje venoso se realiza a través de las venas homónimas que desembocan sobre la vena cefálica, que a su vez llega a la subclavia, para acceder al ventrículo derecho a través de la cava superior. Esta rica irrigación es uno de los factores que provee buen potencial de consolidación en caso de fracturas en esta región anatómica.

Las fracturas proximales de húmero representan aproximadamente el 1% de todas las fracturas en los niños y de 3 a 6% de todas las lesiones epifisarias (3,4). De igual forma, la mayoría de las fracturas de los niños son tratadas sin cirugía, con resultados generalmente

favorables. La opción quirúrgica, por lo general limitada a las fracturas abiertas e irreductible, tiende a extenderse a otras circunstancias clínicas y se ha convertido en un tema de controversia en los últimos años. En la actualidad, la opción quirúrgica constituye del 10 al 15% de las opciones de tratamiento (5).

Se puede presentar desde el nacimiento, producido por lesiones en hiperextensión del brazo donde se transmite la fuerza hacia el hombro, produciéndose un deslizamiento epifisario o por rotación interna extrema durante el trabajo de parto. En niños mayores puede ocurrir por traumatismos directos e indirectos. Estos últimos con traumas sobre el codo en hiperextensión y algunos en flexión y rotaciones extremas, producidos especialmente por caídas desde altura, juegos, actividades deportivas y accidentes automotores. Hay otros factores que predisponen a sufrir este tipo de fracturas, tales como historia personal de fracturas, bajo índice de masa corporal y alteraciones previas de la función neurovascular en el miembro superior (6).

Las fuerzas deformantes son ejercidas por los músculos del manguito rotador—supraespinoso, infraespinoso, redondo menor y subescapular— y músculos cercanos que forman y coaptan la articulación del hombro. Así, cuando se producen fracturas fisiarias—Salter Harris I, II, III—, los músculos del manguito rotador desplazan la fisis en flexión, rotación externa y abducción, mientras que la metáfisis se desplaza medial y anterior por acción del pectoral mayor.

En las fracturas metafisarias proximales a la inserción del pectoral mayor, el fragmento proximal se desplaza en abducción, flexión y rotación interna por acción del manguito rotador, mientras que el fragmento distal es desplazado por acción del deltoides, hacia proximal, y el pectoral mayor lo desplaza anteriormente y en aducción. Si la fractura se produce entre las inserciones del deltoides y del pectoral mayor, el fragmento proximal será aducido por acción del pectoral mayor y el fragmento distal será traccionado proximalmente por el músculo deltoides y, si la fractura sucede distal a dicho músculo, se desplazará el fragmento proximal en abducción por el deltoides y hacia anterior por el pectoral mayor y el distal, proximal y medial por acción del bíceps y el tríceps (1).

Se puede clasificar de forma general en fracturas fisiarias o metafisarias, de acuerdo con el sitio afectado. Las fracturas fisiarias siguen los principios y niveles de la clasificación de Salter y Harris: la tipo I corresponde a la epifisiolisis pura, es decir, ocurre solo en la zona de crecimiento cartilaginosa, de tal manera que la separación entre la metáfisis y la epífisis es completa, con desplazamiento horizontal de los fragmentos; la tipo II, epifisiolisis con un fragmento de la metáfisis unido a la fisis; la tipo III es una fractura articular que incluye una

porción de la fisis, es decir, atraviesa toda la epífisis y parte del cartilago de crecimiento; la tipo IV corresponde a una fractura que atraviesa toda la epífisis y atraviesa igualmente toda la fisis; en la tipo V se produce una compresión de la fisis por acercamiento violento de la epífisis y la metáfisis, con destrucción secundaria de la fisis; finalmente, en la tipo VI se produce una avulsión de la fisis periférica (7).

Las fracturas metafisiarias se clasifican de acuerdo con el grado de desplazamiento de la siguiente forma: grado I, cuando hay un desplazamiento hasta de 5 mm entre los fragmentos; grado II, con desplazamiento de un tercio del diámetro de la diáfisis humeral; grado III, con desplazamiento hasta de dos tercios del diámetro de la diáfisis humeral; y grado IV, cuando se presenta desplazamiento mayor de dos tercios del diámetro de la diáfisis humeral (8).

Los pacientes con fracturas de la extremidad superior del húmero acusan dolor espontáneo de gran intensidad, que aumenta al movilizar el hombro, imposibilitando el movimiento activo. La limitación funcional de la extremidad tiende a ser marcada, incluso llegando a producir un signo típico más no patognomónico: la pseudoparálisis del miembro superior. Es muy frecuente ver una desviación angular –más frecuente en varo– y en varios casos viene acompañada de acortamiento de la extremidad. La palpación del hombro es muy dolorosa.

Durante la exploración neurovascular es importante valorar el nervio axilar que primordialmente da la innervación al músculo deltoides, por lo cual se vería afectada la abducción y, en alguna proporción, los movimientos rotacionales. Además se produce una zona de anestesia en la cara anterolateral del hombro.

Las radiografías iniciales deben incluir la llamada serie de trauma de hombro, que consta de radiografías AP, lateral, dos oblicuas y la llamada Y escapular, para una mejor visualización de detalles especialmente de la superficie articular y para evidenciar luxofracturas. La Resonancia Magnética Nuclear es de gran ayuda para poder observar lesiones asociadas en tejidos blandos a las fracturas de la extremidad superior del húmero de alta energía, especialmente en adolescentes o cuando tienen componente de luxofractura.

El pronóstico varía según diversos factores, como el tiempo de inmovilización, la precocidad del tratamiento rehabilitador o las complicaciones que aparecen ligadas a la fractura, tales como lesiones neurológicas –lesión del nervio axilar o del plexo braquial–, lesiones musculares –que afectan especialmente el tendón del bíceps y, en ocasiones, músculos del manguito rotador–. También se pueden presentar lesiones de los vasos axilares: más frecuentes en fracturas abiertas y por mecanismos de alta energía; húmero varo, con disminución del ángulo cervicodifisario

humeral y discrepancia de longitud de miembros superiores, producidas por el acortamiento por cabalgamiento, angulación o por cierre fisiario temprano, que aparecen de forma tardía.

El tratamiento de las fracturas de la extremidad superior del húmero busca conseguir un hombro estable con un eje de alineación normal con mínimo riesgo de artrosis postraumática, mediante la buena reducción de la fractura. Posteriormente, es preciso lograr una amplitud articular y una fuerza muscular de valores próximos a los fisiológicos, para desarrollar un movimiento normal o lo más cercano, restringiendo la presencia de hombro congelado y reduciendo las secuelas de acortamiento o desviación en varo.

Gracias al buen potencial de remodelación de la metáfisis humeral y de ser la responsable del 80% del crecimiento longitudinal y transversal del húmero (9), se considera el manejo de primera opción en pacientes con fracturas fisiarias Salter Harris I, II y III no desplazadas y algunos casos tipo IV; también se recomienda para fracturas metafisiarias con grados I y II de desplazamiento que no tengan angulaciones en varo mayores a 20 grados ni desplazamientos mayores a 1 cm y rotaciones hasta de 25 grados. El tratamiento no quirúrgico de las fracturas de húmero proximal demuestra altas tasas de curación radiográfica, buenos resultados funcionales, y pocas complicaciones (5,10).

El tratamiento quirúrgico es de elección en pacientes seleccionados con fracturas desplazadas grado III y grado IV, con angulaciones en varo mayores a 20 grados y cabalgamientos, especialmente en pacientes de 10 a 13 años en adelante, quienes tienen poco crecimiento y capacidad de remodelación en comparación con grupos de menor edad (11). Las opciones de tratamiento quirúrgico contemplan: fijación percutánea con clavos, reducción abierta y fijación interna con placas de osteosíntesis, fijación externa con un anillo fijador o puente (11,12).

La reducción cerrada más fijación percutánea es la técnica quirúrgica más utilizada en el medio médico, por la facilidad de consecución de materiales de osteosíntesis; se trata de una técnica simple, práctica, conocida y muy utilizada en fracturas con desplazamiento. Con ayuda fluoroscópica o radiológica se busca conseguir, luego de la reducción cerrada con la fijación, una congruencia articular de acuerdo al caso y que reduzca al mínimo el componente de desplazamiento entre fragmento y el varo cervicodifisario del húmero. Se puede realizar con dos o tres clavos de Steinmann, aunque no existen estudios que concluyan si el número de clavos interfiere con el resultado.

La reducción abierta con fijación interna es un tipo de tratamiento poco utilizado en fracturas de niños hasta la edad escolar, puede necesitarse especialmente en niños mayores de 13 años (13), cuando no es posible la reducción cerrada por

interposición de periostio, haces musculares del deltoides o del tendón del bíceps o raramente por músculos del manguito rotador. Se realiza un abordaje clásico deltopectoral. En niños mayores o con grandes medidas antropométricas o con fisas cerradas se puede realizar la fijación con placas de húmero proximal, bajo ayuda fluoroscópica.

El buen resultado funcional depende de la edad del paciente y lesiones asociadas, de la congruencia articular, angulación y acortamiento. La valoración de estabilidad articular debida a lesiones ligamentosas y arrancamientos musculares o hundimientos del reborde articular, también en un ítem importante a considerar para evaluar el pronóstico, así como una rehabilitación oportuna. Entre las principales complicaciones se encuentran: rigidez articular; frecuentemente, por adherencias secundarias a hemartrosis, inmovilización prolongada que causa adherencias del manguito rotador o engrosamientos inflexibles de la cápsula; las desviaciones angulares son más frecuentes en varo, si no se corrige rápidamente produce degeneración del cartilago articular; osteoartrosis que aumenta progresivamente; artrosis secundaria; complicación tardía, por incongruencia de las superficies articulares, desnivel o variaciones en la superficie de carga; puede requerir osteotomías y posteriormente reemplazo total de rodilla; genera inestabilidad articular dada por lesiones ligamentosas o de rebordes articulares; esguinces e hidrartrosis de repetición inicialmente y artrosis secundaria; atrofia muscular que contribuye a la inestabilidad; infección aguda, en el 5-10% de los casos; malos resultados en el manejo cuidadoso de tejidos o en la profilaxis antibiótica adecuada.

Materiales y métodos

Se trata de un estudio descriptivo de tipo retrospectivo, basado en una serie de casos en la población de pacientes reportados con fracturas de la extremidad superior del húmero, atendidos en la Fundación HOMI desde enero de 2006 hasta diciembre de 2011. Se incluyeron 73 pacientes de 1 a 17 años, con diagnóstico confirmado por el ortopedista tratante, cuya historia clínica se encontrara en el sistema de información del HOMI y que documentaran las variables propuestas con un seguimiento clínico y radiológico mayor a seis meses. No se tuvieron en cuenta quienes no cumplieron con los criterios anteriores y quienes tuvieran sus fisas humerales proximales cerradas. Se realizó la revisión de las historias clínicas en búsqueda de los datos para diligenciar las variables de la ficha de recolección de datos establecida, luego de obtener las respectivas autorizaciones y avals por la institución, así como el consentimiento informado por parte de los padres de los pacientes.

Posteriormente se estableció contacto personal o a través de vía telefónica con los padres de los casos seleccionados

para explicarles los aspectos importantes del estudio, firma del consentimiento informado y aplicación de escala DASH de miembros superiores para valorar su funcionalidad. Esto se realizó con 30 de los pacientes con más de 10 años de edad para mejorar la validez de la escala.

Luego de consignar los datos obtenidos en la respectiva hoja electrónica, se realizó la tabulación de los datos y el análisis y cruce de variables. Se utilizaron las herramientas estadísticas de office y se consignaron los datos en tablas de información estadísticas. Se elaboraron los gráficos de la información estadística y un informe final.

Consideraciones éticas

Este estudio se realizó dentro de las normas éticas y los principios de confidencialidad, que tienen su origen en la declaración de Helsinki 59ª Asamblea General, Seúl, Corea, octubre 2008. También se tuvo en cuenta lo estipulado en la Resolución N° 008430 de 1993 del Ministerio de Salud de Colombia y de acuerdo con la Resolución N° 008430 de 1993, por la cual se establecen las normas científicas, técnicas y administrativas para la investigación en salud. En vista de lo anterior, se consideró este trabajo como una investigación con riesgo nulo, puesto que no se expuso al grupo investigado a situaciones que pudiesen generar inconvenientes en su salud física o mental.

Resultados

Los pacientes de sexo hombre en edad escolar tuvieron la mayor frecuencia y fueron tratados ortopédicamente en su mayoría. Los tiempos de espera para cirugía fueron, dentro de lo esperado, menores de 24 horas (Tabla 1). La única complicación observada fue una infección superficial de sitio operatorio en el punto de entrada de un clavo de Kirschner percutáneo, que ameritó manejo antibiótico oral ambulatorio y curaciones.

Tabla 1. Datos generales del estudio.

	Mayor frecuencia	Menor frecuencia
Sexo	Hombre (60,6%)	Mujer (39,4%)
Rango edad	4-8 años (62%)	12-16 (5%)
Tipo de fractura	Cerrada (98,6%)	Abierta (1,4%)
Tipo de tratamiento	No quirúrgico (71,2%)	Quirúrgico (28,8%)
Infección posquirúrgica	No (98,6%)	Sí (1,4%)
Tiempo de espera para cirugía	Menor de 24h (81%)	Mayor a 24h (18%)

Las caídas de altura y desde su base de sustentación fueron los mecanismos de trauma más frecuentes, por mecanismos de compresión axial y fuerzas de doblamiento (Tabla 2).

Tabla 2. Principales mecanismos de trauma.

Accidente de tránsito	8	11
Bicicleta	3	4,1
Caída de altura	25	34,2
Pasamanos	3	4,1
Escaleras	5	6,8
Aplastamiento	28	38,4
Su altura	28	38,4
Total	73	100%

Las fracturas metafisiarias fueron las más frecuentes, por la gran debilidad estructural por el carácter de tejido transicional de la zona metafisiaria y, así como las fracturas tipo Salter-Harris 2, por su componente metafiso-fisiario. El tipo de tratamiento predominante fue el no quirúrgico (71%) y, de los que requirieron cirugía, al 66 % se les realizó reducción cerrada con fijación percutánea y reducción abierta en el 33,3% de los casos. El porcentaje de pacientes operados es mayor que en la literatura mundial.

La osteosíntesis con dos clavos cruzados fue la más frecuente (55%), pero se utilizó en menor proporción otro tipo de disposición de los clavos percutáneos como divergentes, convergentes y paralelos, sin que se encontraran diferencias en cuanto al tiempo de consolidación o complicaciones (Figuras 1-3).

Figura 1. Tipos de tratamiento quirúrgico.

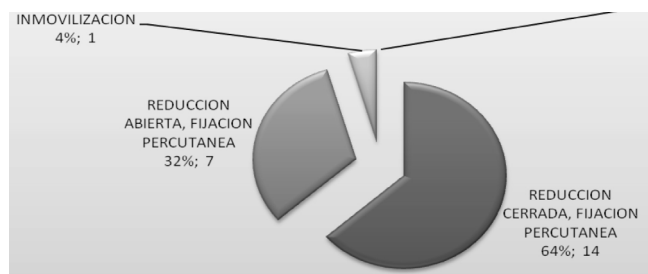

Figura 2. Número de clavos en la osteosíntesis.

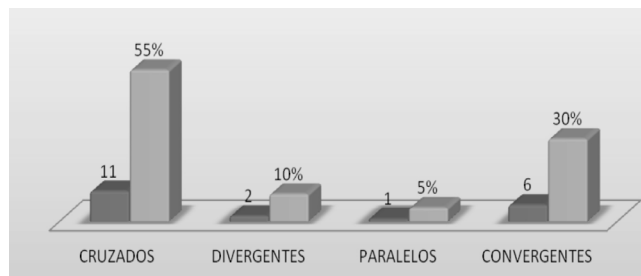
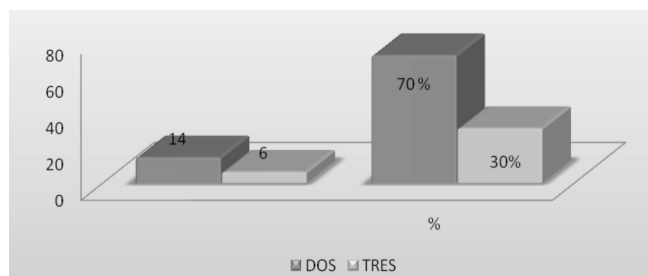


Figura 3. Disposición de clavos en la osteosíntesis.

Se encontraron cinco casos de fractura en hueso patológico por quiste óseo que ameritaron tratamiento ortopédico y mostraron consolidación en foco de fractura durante los controles vistos en el HOMI. Las secuelas más frecuentes fueron deformidades en varo residual no tolerable en dos casos y acortamiento. Uno de ellos ameritó reducción abierta y osteosíntesis percutánea (Figura 4).

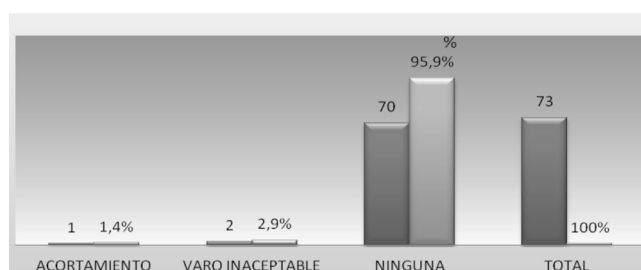


Figura 4. Principales secuelas.

La valoración rápida funcional del paciente con quick-DASH (Disability of Arm, Shoulder and Hand) arrojó en los dos grupos de tipos de manejo de pacientes (Qco vs No Qco) un promedio de discapacidad leve menor del 5% (Tabla 3).

Tabla 3. Promedio de escala DASH en pacientes con manejo quirúrgico vs no quirúrgico.

Dash	Promedio	Rango
Manejo ortopédico	4,92	(0-6,818)
Manejo quirúrgico	4,43	(0-12,5)
Total	4,57	

Cabe anotar el buen resultado radiológico y clínico observado en los pacientes que fueron tratados ortopédicamente, inclusive ante la presencia de desviación en valgo (Figura 5), así como en los pacientes que requirieron osteosíntesis con clavos percutáneos, independiente de la disposición de los mismos en la osteosíntesis (Figura 6).

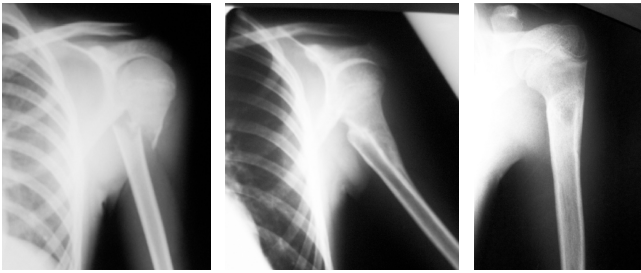


Figura 5. Radiografías evolutivas de un paciente de 8 años con una fractura metafisaria de húmero proximal manejado ortopédicamente. Nota: se observa la consolidación evolutiva. Fuente: Departamento de Radiología, Hospital de la Misericordia, Bogotá, D.C.

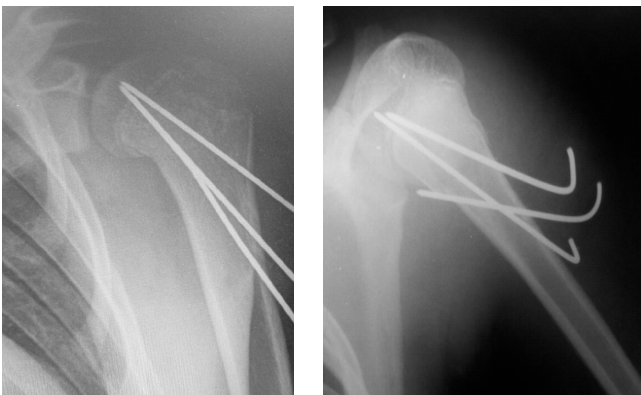

Figura 6. Tipos de Disposición de clavos más frecuentes en la osteosíntesis de fracturas de húmero proximal: clavos convergentes y clavos cruzados. Fuente: Departamento de Radiología, Hospital de la Misericordia, Bogotá, D.C.

Discusión

Las fracturas de la extremidad superior del húmero en niños, según los datos del estudio, tienen una evolución benigna, independiente del tipo de tratamiento. No obstante, son claros los criterios para determinar en qué tipo de pacientes se debe realizar tratamiento quirúrgico, especialmente en trazos inestables con desplazamiento severo, situaciones especiales como fracturas abiertas y signos de lesión neurológica.

Son fracturas predominantes en la edad escolar, cuando mayor actividad física requieren los niños dentro de su crecimiento y maduración neurofisiológica. El alto poder de remodelación en edades tempranas, sumado al potencial de regeneración óseo de la metáfisis proximal del húmero, favorece la evolución benigna de estas fracturas (9).

En el caso del HOMI, se prefiere la reducción cerrada y fijación percutánea antes que optar por otro método quirúrgico, teniendo en cuenta que disminuye los riesgos quirúrgicos relacionados con la cirugía, desde el mismo

abordaje quirúrgico, infecciones, lesiones neurovasculares (13), en especial de necrosis avascular de la cabeza humeral (14); lo anterior ocurre sin que se presenten diferencias en los resultados clínicos, funcionales y radiológicos, en cuanto al número y situación de los clavos utilizados. Como sucede con el caso de las fracturas supracondíleas de húmero (15), que son de mayor incidencia en la edad escolar, las mediciones radiológicas en ambos tipos de fracturas del húmero en niños no son determinantes en la decisión de los observadores de realizar uno u otro tipo de tratamiento, ni en su pronóstico.

La mayor parte de los pacientes ha requerido manejo ortopédico, el cual ha sido favorable en casi todos los casos. No obstante, es muy importante un adecuado control de alteraciones rotacionales y angulares tanto clínico como radiológico. No se evidenciaron diferencias funcionales en la valoración DASH en cuanto a manejo quirúrgico vs ortopédico. Según Hervas y cols., la escala DASH utilizada, en su versión española, mostró excelentes resultados en cuanto consistencia interna y en pruebas test-retest (16). Por lo tanto, es un método válido, fiable y sensible, lo que justificó su uso en este estudio.

Los casos observados de consolidación con manejo ortopédico de las fracturas patológicas por quistes óseos, no concluyen que sea el tratamiento de elección para este tipo de patología, puesto que se contó con una muestra pequeña de pacientes. Además, durante el seguimiento, si bien se observó consolidación de la fractura, hay persistencia de zonas quísticas radio lúcidas, lo cual obliga a continuar el control y a realizar un manejo quirúrgico de la lesión, ya sea con curetaje y aplicación de injertos o sustitutos óseos o a través de inyecciones percutáneas de esteroides. Aproximadamente el 25% de los pacientes a quienes se les realiza tratamiento formal pueden recidivar con focos de formación de quistes (1) y en ocasiones es necesaria más de una intervención. El difícil acceso a programas de seguimiento de pacientes en una sola institución, en Colombia, dificulta el adecuado control clínico y radiológico a mediano y largo plazo de estos pacientes.

Conflicto de intereses

Ninguno declarado por los autores.

Financiación

La financiación del trabajo de investigación estuvo a cargo de sus autores.

Agradecimientos

A la Fundación Hospital de la Misericordia, Bogotá, D.C.

Referencias

1. **Terry GC, Chopp TM.** Functional anatomy of the shoulder. *J Athl Train.* 2000;35:248-55.
2. **Hettrich CM, Boraiah S, Dyke JP, Neviasser A, Helfet DL, Lorich DG.** Quantitative assessment of the vascularity of the proximal part of the humerus. *J Bone Joint Surg Am.* 2010;92:943-8. <http://doi.org/crw6jp>.
3. **Baxter MP, Wiley JJ.** Fractures of the proximal humeral epiphysis. Their influence on humeral growth. *J Bone Joint Surg Br.* 1986;4:570-3.
4. **Curtis RJ Jr, Dameron TB Jr, Rockwood CA Jr.** Fractures of the proximal humerus. En: Rockwood CA Jr, Wilkins KE, King RE. *Fractures in children.* 3a edición. Philadelphia: JB Lippincott Company; 1991:841-54.
5. **David S, Kuhn C, Ekkernkamp A.** Fracture of the proximal humerus in children and adolescents: The most overtreated fracture. *Chirurg.* 2006;77:827-34. <http://doi.org/c74rkw>.
6. **Chu SP, Kelsey JL, Keegan TH, Sternfeld B, Prill M, Quesenberry CP, et al.** Risk factors for proximal humerus fractures. *Am J Epidemiol.* 2004;160:360-7. <http://doi.org/df9gt7>.
7. **Salter RB, Harris WR.** Injury involving the epiphyseal plate. *J Bone Joint Surg Am.* 1963;59:703-23.
8. **Neer CS, Horowitz BS.** Fractures of the proximal humeral epiphysial plate. *Clin Orthop Relat Res.* 1965;41:24-31. <http://doi.org/dfhj2f>.
9. **Pahlavan S, Baldwin K.** Proximal humerus fractures in the pediatric population: a systematic review. *J Child Orthop.* 2011;5:187-94. <http://doi.org/ffzkdb>.
10. **Iyengar J, Devcic Z.** Nonoperative Treatment of proximal humerus fractures: A systematic review. *J Orthop Trauma.* 2011;25:612-7. <http://doi.org/fw477b>.
11. **Schwendenwein E, Hajdu S, Gaebler C, Stengg K, Ve'csei V.** Displaced fractures of the proximal humerus in children require open/closed reduction and internal fixation. *Eur J Pediatr Surg.* 2004;14:51-5. <http://doi.org/cfjhjr>.
12. **Konrad GG, Mehlhorn A, Kuhle J, Strohm PC, Südkamp NP.** Proximal humerus fractures—current treatment options. *Acta Chir Orthop Traumatol Cech.* 2008;75:413-21.
13. **Chen CY, Chao EK, Tu YK, Ueng SW, Shih CH.** Closed management and percutaneous fixation of unstable proximal humerus fractures. *J Trauma.* 1998;45:1039-45. <http://doi.org/c7hcjp>.
14. **Resch H, Povacz P, Frohlich R, Wambacher M.** Percutaneous fixation of three- and four-part fractures of the proximal humerus. *J Bone Joint Surg Br.* 1997;79:295-300. <http://doi.org/dv82jt>.
15. **Abril A, Buitrago L, Vergara E.** Estudio de concordancia de mediciones radiológicas en fracturas supracondíleas de húmero en niños. *Rev. Fac. Med.* 2008;56:318-324.
16. **Hervása M, Navarro M, Peirob C, Pérez J, Matéua P, Martinez.** Versión española del cuestionario DASH. Adaptación transcultural, fiabilidad, validez y sensibilidad a los cambios. *Medicina Clínica.* 2006;127:441-7. <http://doi.org/b33c6t>.

