



UTMACH

UNIDAD ACADÉMICA DE CIENCIAS QUÍMICAS Y DE LA SALUD

CARRERA DE CIENCIAS MÉDICAS

TEMA:

HEMORRAGIAS OBSTÉTRICAS DE LA PRIMERA MITAD DEL EMBARAZO
¿TÉCNICA MAS EMPLEADA EN LA RESOLUCIÓN DE LA MOLA HIDATIFORME?

TRABAJO PRÁCTICO DEL EXAMEN COMPLEXIVO PREVIO A LA OBTENCIÓN DEL
TÍTULO DE MÉDICO

AUTOR:

CEDILLO PROCEL JANETH ANDREA

MACHALA - EL ORO

CESIÓN DE DERECHOS DE AUTOR

Yo, CEDILLO PROCEL JANETH ANDREA, con C.I. 0705373496, estudiante de la carrera de CIENCIAS MÉDICAS de la UNIDAD ACADÉMICA DE CIENCIAS QUÍMICAS Y DE LA SALUD de la UNIVERSIDAD TÉCNICA DE MACHALA, en calidad de Autor del siguiente trabajo de titulación HEMORRAGIAS OBSTÉTRICAS DE LA PRIMERA MITAD DEL EMBARAZO ¿TÉCNICA MAS EMPLEADA EN LA RESOLUCIÓN DE LA MOLA HIDATIFORME?

- Declaro bajo juramento que el trabajo aquí descrito es de mi autoría; que no ha sido previamente presentado para ningún grado o calificación profesional. En consecuencia, asumo la responsabilidad de la originalidad del mismo y el cuidado al remitirme a las fuentes bibliográficas respectivas para fundamentar el contenido expuesto, asumiendo la responsabilidad frente a cualquier reclamo o demanda por parte de terceros de manera EXCLUSIVA.
- Cedó a la UNIVERSIDAD TÉCNICA DE MACHALA de forma NO EXCLUSIVA

con referencia a la obra en formato digital los derechos de:

- a. Incorporar la mencionada obra al repositorio digital institucional para su democratización a nivel mundial, respetando lo establecido por la Licencia Creative Commons Atribución-NoComercial-CompartirIgual 4.0 Internacional (CC BY-NC-SA 4.0), la Ley de Propiedad Intelectual del Estado Ecuatoriano y el Reglamento Institucional.
- b. Adecuarla a cualquier formato o tecnología de uso en internet, así como incorporar cualquier sistema de seguridad para documentos electrónicos, correspondiéndome como Autor(a) la responsabilidad de velar por dichas adaptaciones con la finalidad de que no se desnaturalice el contenido o sentido de la misma.

Machala, 15 de diciembre de 2015

CEDILLO PROCEL JANETH
ANDREA C.I.
0705373496

Machala, 06 de Octubre del 2015

CERTIFICAMOS

Que la señorita **JANTEH ANDREA CEDILLO PROCEL**, es autora del presente trabajo de titulación: **“HEMORRAGIAS OBSTETRICAS DE LA PRIMERA MITAD DEL EMBARAZO ¿TECNICA MAS EMPLEADA EN LA RESOLUCION DE LA MOLA HIDATIFORME?”** la cual fue revisada y corregida, por lo que se autorizó la impresión, reproducción y presentación a los tribunales correspondientes.

Dr. SEGUNDO FELIX TOAPANTA ROMERO
C.I.0703120493

Dr. JORGE ROBERTO PALACIOS MOCHA
C.I.0700681083

Dr. JORGÉ RODRIGO CASTRO CASTILLO
C.I.0701046005

CESIÓN DE DERECHOS DE AUTORÍA

Yo, **JANETH ANDREA CEDILLO PROCEL**, con C.I. **0705373496**, egresada de la carrera de Ciencias Médicas de la Unidad Académica de Ciencias Químicas y de la Salud, de la Universidad Técnica de Machala, responsable del siguiente trabajo de titulación:

**“HEMORRAGIAS OBSTETRICAS DE LA PRIMERA MITAD DEL EMBARAZO
¿TECNICA MAS EMPLEADA EN LA RESOLUCION DE LA MOLA
HIDATIFORME?”**

Certifico que los resultados y conclusiones del presente trabajo pertenecen exclusivamente a mi autoría, una vez que ha sido aprobado por mi tribunal de sustentación autorizando su presentación.

Deslindo a la Universidad Técnica de Machala de cualquier delito de plagio y cedo mi derecho de Autor a la Universidad Técnica de Machala para que ella proceda a darle el uso que sea conveniente.

Agradezco vuestra gentil atención

JANETH ANDREA CEDILLO PROCEL
C.I.0705373496
Correo : andreita_c19@live.com

CERTIFICACIÓN DE RESPONSABILIDAD

Yo, JANETH ANDREA CEDILLO PROCEL, autora del siguiente trabajo de titulación: **“HEMORRAGIAS OBSTETRICAS DE LA PRIMERA MITAD DEL EMBARAZO ¿TECNICA MAS EMPLEADA EN LA RESOLUCION DE LA MOLA HIDATIFORME?”**. Declaro que la investigación, ideas, conceptos, procedimientos y resultados obtenidos en el siguiente trabajo son de mi absoluta responsabilidad.

JANETH ANDREA CEDILLO PROCEL
C.I.: 0705373496

DEDICATORIA

El presente trabajo está dedicado a Dios, ya que gracias a él he logrado concluir mi carrera.

A mis padres, porque ellos siempre estuvieron a mi lado brindándome su apoyo y sus consejos para hacer de mí una mejor persona.

A cada uno de mis docentes que han sido guías fundamentales durante este proceso

A todas aquellas personas que de una u otra forma han contribuido para el logro de mis objetivos

AGRADECIMIENTO

Dios Todo Poderoso por guiarme en la senda del conocimiento.

A mi familia por brindarme siempre apoyo incondicional

A todas las personas que han estado presentes durante este proceso

RESUMEN

El objetivo de esta investigación es realizar una revisión bibliográfica de diferentes artículos médicos y de otras referencias de relevancia que nos permitan evidenciar que la enfermedad trofoblástica gestacional se define como el grupo de alteraciones del embarazo benignas y malignas provocando enfermedad trofoblástica gestacional persistente. El estudio de revista obstétrica y ginecología de Venezuela del 2014 nos presenta un caso clínico de Mola Hidatiforme Completa y Feto vivo a término coexistente realizando como tratamiento de elección cesárea de emergencia. En la Gaceta Medica Boliviana muestra un Caso de Mola Hidatiforme parcial con feto vivo a término realizando cesárea segmentaria y en su posquirúrgico se realizó seguimiento y monitoreo hormonal (Gonadotropina Corionica Humana Cuantitativa). En la revista de Ginecología y Obstetricia de México en el 2011 demuestra que el Embarazo Molar Parcial fue manejado con tratamiento conservador dando como resultado la valoración riesgo beneficio se optó por realizar aspiración endouterina manual. El estudio de ELSEVIER en España 2015 presenta un caso clínico donde nos demuestra la detección temprana a las 13 semanas de gestación de Mola Hidatiforme completa realizando varios métodos diagnósticos dando como resultados valores normales por lo que paciente sabiendo los riesgos decide continuar con embarazo. La revista ciencias biomédicas nos da unan guía de manejo y de protocolos como uso terapéutico del AMEU.

Palabra clave: Mola Hidatiforme, Gonadotropina Corionica Humana, AMEU, Diagnostico Tratamiento,

ABSTRACT

The objective of this research is to conduct a literature review of different medical and other relevant references that allow us to demonstrate that gestational trophoblastic disease is defined as the group of benign and malignant disorders of pregnancy causing persistent gestational trophoblastic disease. The study of obstetrics and gynecology journal in 2014 Venezuela presents a case of complete hydatidiform mole and coexistent fetus to term performing live as a treatment of choice for emergency caesarean section. In the Gaceta Medical Bolivian case shows a partial hydatidiform mole with a live fetus at term performing segmental cesarean and its postoperative monitoring and monitoring hormone (human chorionic gonadotropin Quantitative) was performed. In the Journal of Gynecology and Obstetrics of Mexico in 2011 it shows that the partial molar pregnancy was managed with conservative treatment resulting in benefit risk assessment performed manually chose vacuum aspiration. ELSEVIER studying in Spain 2015 presents a case where we demonstrated early detection at 13 weeks gestation complete hydatidiform mole performing various diagnostic methods as giving normal results so knowing the risks patient decides to proceed with pregnancy. The magazine biomedical sciences gives us unite and guide management protocols such as therapeutic use of AMEU.

Keyword: hydatidiform mole, human chorionic gonadotropin, AMEU, Diagnosis, Treatment.

INTRODUCCION

Incidencia de enfermedad trofoblástica gestacional: varía según las diferentes regiones del mundo va desde 0,6 a 2,00 por cada 1000 embarazadas. En las mujeres hispanas es de 4 por cada 1000 embarazadas. (1).

La edad es el principal factor de riesgo para este padecimiento: tiene alta probabilidad de padecerla menores de 20 años y mayores de 40 años de edad (1)

La enfermedad trofoblástica gestacional suele asociarse a niveles extremadamente altos de hormona gonadotropina coriónica humana se usa como marcador para enfermedad trofoblástica gestacional y niveles mayores de 100.000 mul/ml sugieren una mola completa (4)

La ecografía puede ser útil para el diagnóstico de tejido placentario anormal con la apariencia clásica de mola hidatiforme descrita como copos de nieves causada por las vesículas se encuentran en el rango de 1 a 3 mm de diámetro y se ven aumentadas de tamaño con la edad gestacional con la presencia de feto coexistente puede ser más difícil hacer el diagnóstico especialmente en el tercer trimestre sin embargo niemann y col encontraron que 68% de las molas hidatiforme coexistentes con fetos fueron diagnosticados correctamente (1)

El legrado uterino por aspiración y el instrumental son , en ese orden , los métodos de elección para la evacuación quirúrgica de la enfermedad trofoblástica y la histerectomía es una alternativa en caso de paridad satisfecha o complicaciones como mionecrosis o perforación uterina .del 80% al 85% de los embarazos molares se tratan con la evacuación después de esta desaparece la concentración de la gonadotropina coriónica humana en un tiempo variable que depende de la cifra inicial de gonadotropina coriónica humana la cantidad del trofoblasto residual después de la evacuación y la sensibilidad de la técnica de cuantificación pero , por lo general , es de 8 a 16 semanas con promedio de 73 días (1)

DESARROLLO

La enfermedad trofoblástica gestacional se define como el grupo de alteraciones del embarazo, benignas y malignas, que se distinguen por: proliferación de células sincitiales y del trofoblasto, degeneración hidrópica de las vellosidades corionicas y producción de gonadotropina corionica humana, con o sin embrión o feto. Incluye formas clínico-patológicas como (1):

- Mola hidatiforme:
 - Mola parcial
 - Mola completa
- Mola invasora
- Coriocarcinoma
- Tumor trofoblástico de sitio placentario

MOLA HIDATIFORME:(mola vesicular, mola en racimos, o mixoma placentario)

Es una patología del trofoblasto caracterizada por degeneración hidrópica de las vellosidades coriales, que presenta hiperplasia trofoblástica y tumefacción edematosa de las vellosidades corionicas, adquiriendo morfología de cúmulos de vesículas con aspecto de racimos de uvas. En 1976; Vassilakos y Kajii, clasificaron a la mola hidatiforme en completa y parcial. (2)

PRESENTACIÓN CLÍNICA

MOLA PARCIAL

Existen cambios placentarios focales: el embrión rara vez sobrevive hasta el segundo trimestre, generalmente se asocia a embarazos gemelares dicigótico y son excepcionales los partos a término (2).

Esta contiene feto, embrión o saco gestacional y su cariotipo es triploide (3). Es resultado de la fertilización de un ovocito por un espermatozoide duplicado o por dos espermatozoides. Y puede manifestarse como cariotipo 69xxy (70%) 69xxx (28%) y 69xyy (3%). encontrándose un juego de cromosomas maternos y dos juegos paternos triploía diandritica, existiendo casos raros de molas aneuploides (aploides y tetraploides).(3) .(2)

MOLA COMPLETA:

No hay embrión existen 46 cromosomas, todos de origen paterno (diploidia androgénica). Demostrándose que la contribución genética paterna es esencial en el desarrollo de la placenta y tejidos extraembrionarios, y la materna en el desarrollo embrionario. (2).

Los embarazos con molas completas tienen un mayor riesgo de complicaciones maternas que las molas parciales .estas complicaciones incluyen preeclampsia de aparición temprana tirotoxicosis y enfermedad trofoblastica persistente , debido a lo poco frecuente de los casos como lo reportado , la incidencia de estas complicaciones no ha podido ser establecidas de forma clara, aunque la evolución de la mola parcial a Coriocarcinoma no ha sido bien demostrado en la literatura , se ha reportado que el riesgo de desarrollo de Coriocarcinoma en la mola completa es de 14% y es significativamente mayor en los embarazos gemelares con mola completa en 55% . (1).

La consistencia de mola completa y feto vivo a término es una entidad raramente reportada en la literatura científica., la mayor parte de estas gestaciones sufren complicaciones severas como pre eclampsia, aborto espontaneo, malformaciones fetales o parto pretermino, con muy poco casos de feto viable y ningún caso de parto espontaneo hasta la fecha (4).

Esta condición puede ser clasificada en tres tipos principales: (1)

- a) Gestación gemelar en la cual uno de los gemelos es diploide con placenta normal (46 cromosomas ,23 maternos y 23 paternos) y el otro gemelo es una mola hidatiforme completa (46 cromosomas de origen paterno) sin feto (lo cual es consistente con el presente reporte).(1)
- b) Un embarazo simple con un feto con triploidia con una placenta con degeneración hidatiforme parcial (69 cromosomas 23 maternos y 46 paternos).(1)
- c) Embarazo gemelar en el cual uno de los fetos es diploide con placenta normal (46 cromosomas , 23 materno y 23 paternos) y el otro gemelo triploidia con la placenta hidatiforme parcial (69 cromosomas 23 maternos y 46paternos)(1)

DIAGNÓSTICO

El diagnóstico de la mola parcial es esencialmente anatomo-patológico puede ser apoyado por técnicas citogenéticas citometría de flujo y sondas moleculares .sin embargo las pacientes con mola parcial no suelen presentar las características clínicas impresionantes del embarazo molar completo generalmente se manifiesta con sangrado transvaginal signos y síntomas de aborto incompleto y se establece al diagnóstico en la mayoría de los casos posterior a la revisión histopatológica (2)

El uso de la amniocentesis debe ser beneficioso en la toma de decisiones se esperaría que un feto con triploidia tuviera malformaciones severas y por tanto se recomienda la culminación del embarazo en fetos diploides y viables (46xx o 46 xy de orígenes maternos y paternos) con placenta normal se puede permitir que el embarazo continúe (1)

Se debe realizar diagnóstico diferencial con cuadros de hemorragia del primer trimestre (aborto embarazo ectópico) procesos en lo que existen desproporción entre el tamaño uterino y la edad gestacional (error en la fecha de última menstruación ,embarazo gemelar ,macrosomia fetal , miomatosis uterina , polihidramnios) y displasia mesenquimatosa de la placenta en la que encuentra placentomegalia y malformación vascular placentaria en la cara fetal con estructuras químicas pero sin proliferación del trofoblasto ni aumento de gonadotropina corionica humana(2)

Si bien el diagnóstico de la mola parcial es esencialmente anatomopatológico, puede ser apoyado por técnicas citogenéticas, citometría de flujo y sondas moleculares.

Referente al tratamiento, se debe evacuar la mola, por aspiración y completar con legrado uterino .La histerectomía es una alternativa en caso de paridad satisfecha o complicaciones, como ser: mionecrosis o perforación uterina. Los quistes tecaluteinicos desaparecen espontáneamente a los 2 - 4 meses tras la evacuación de la mola, sin embargo existe el riesgo potencial de torsión, pudiendo descomprimirse los mismos por aspiración durante la cirugía. Se debe mencionar que la histerectomía no previene las metástasis, en caso de Coriocarcinoma.(2)

El manejo de embarazo molar coexistente con feto normal sigue siendo controvertido en ausencia de cariotipo fetal anormal malformaciones o complicaciones maternas se puede

continuar la gestación bajo control estricto siempre que la madre acepte los riesgos existentes Steller et al sugirieron que el riesgo de aparición de enfermedad trofoblástica persistente y de progresión de enfermedad metastásica era más alto en casos de mola completa coexistente con feto vivo que en la mola completa aislada. Varios autores han informado posteriormente el riesgo de enfermedad trofoblástica persistente no se incrementa por lo que un manejo expectante podría ser considerado. Es importante recalcar que el diagnóstico definitivo ha de lograrse tras el examen anatomopatológico de los tejidos y que las pacientes han de monitorizar sus niveles de gonadotropina coriónica humana tratando precozmente cualquier ascenso o persistencia de niveles de metotrexato.(4)

HORMONA GONADOTROPINA CORIONICA HUMANA

La hormona gonadotropina coriónica humana, coriogonadotropina o gonadotropina coriónica humana (hCG) es una proteína sintetizada principalmente por los tejidos embrionarios. (5).

La hCG puede ser localizada, con técnicas de radioinmunoensayos muy sensibles, en el plasma casi inmediatamente después de la concepción, ya a los 9 días del pico ovulatorio de LH y 1 día después de la implantación. Existen pruebas que detectan su presencia en suero tan temprano como 1 semana después de la concepción, con umbral tan bajo como 2-4 mIU/mL. El embrión de 8 células la produce y entra al torrente circulatorio al otro día de la implantación del blastocito, alcanzando niveles de 100 mIU/mL a las 4 semanas después del primer día del último período menstrual; aumenta rápidamente en el plasma, casi duplicándose sus concentraciones cada 31 horas, encontrándose un pico de 100 000 mIU/mL a las 10 semanas de gestación. Otros han señalado que la duplicación es cada 2 días y que a los 40 días hay 6 500 mIU/mL, 100 000mIU/mL a las 9 semanas, para luego descender y mantenerse durante el resto del embarazo entre 10 000-15 000 mIU/mL. Se han encontrado valores altos en embarazos múltiples, enfermedad gestacional del trofoblasto, en la isoimmunización a Rh y en el síndrome de Down y están bajas en abortos y embarazo ectópico. (5)

Un estudio reciente demuestra que mientras más baja son las concentraciones sanguíneas de hCG, más rápido es su aclaramiento de la sangre, con un promedio de 26 días desde el momento de la evacuación uterina(5)

Su secreción está relacionada a la masa de tejido trofoblástico, siendo correlacionada con la extensión trofoblástica desde la 4ª a las 20 semanas y con el peso desde las 20 a las 28, de tal manera que la rápida elevación entre las 3ª-9ª semanas del embarazo coincide con la proliferación de la vellosidad trofoblástica inmadura y una extensa capa sincicial.(5)

La disminución de la cantidad de tejido trofoblástico observado normalmente entre las 10-18 semanas también se asocia a la de la concentración de hCG en el suero. Desde allí al término de la gestación existe incremento en el dímero de la hCG que es proporcional al tamaño placentario y de las vellosidades coriales; esto significa que su elevación se debe a proliferación e invasión placentaria, mientras que su disminución obedece a reducción del tejido trofoblástico o una transformación de él en un órgano de transferencia (5)

Gonadotropina corionica humana Niveles elevados por encima de lo esperado para la edad gestacional de la fracción beta de la gonadotropina corionica humana se encuentran en el embarazo molar completo pero no siempre en el parcial, por lo que no es una prueba específica para embarazo molar y tiene un valor limitado. Es útil para el seguimiento y un valor elevado está relacionado con el volumen trofoblastico; es así como, una paciente con niveles muy elevados de esta hormona, tiene mayor riesgo de desarrollar posteriormente una neoplasia trofoblastica gestacional (NTG) (5)

La enfermedad gestacional del trofoblasto (EGT) incluye una variedad de entidades o procesos patológicos derivados del corion fetal durante el embarazo. Recientemente ha sido clasificada por la Organización Mundial de la Salud en a) neoplasias malignas de varios tipos de trofoblasto como el Coriocarcinoma, los tumores trofoblástico del sitio placentario y los trofoblástico epiteliodes b) malformaciones de las vellosidades coriales que pueden predisponer a desarrollar malignidades: la mola hidatiforme y c) 2 entidades benignas que pueden ser confundidas con otras lesiones y que corresponden a los nódulos y a los exagerados sitios placentarios.(5)

Como la cantidad de hCG en sangre u orina es proporcional, sobre todo durante las primeras semanas del embarazo a la cantidad de tejido trofoblástico presente, en las enfermedades en la cual existe proliferación exagerada de este, la producción hormonal debe ser también exagerada. Delfs , hace más de 50 años logró instituir valores de 50 000 UI a los 45 días de un embarazo

normal, para alcanzar el máximo de 600 000 a los 70 días, para luego descender 20 000 UI a los 100 días, tomándose como presunción diagnóstica valores por encima de los indicados .(5)

En la actualidad, cuando se miden niveles de β -subunidad (β -hCG), en la mola hidatiforme completa se encuentran por encima de 50 000 mUI/mL en suero; esto, unido a la apariencia de copos de nieve a la ultrasonografía, hacen el diagnóstico. En la mola completa, el crecimiento uterino en la mitad de los casos, es mayor que lo esperado para la fecha de retraso menstrual, un 25 % corresponde a la fecha de amenorrea y en la restante cuarta parte puede ser menor que lo esperado. Este tipo de mola completa tiene un potencial de malignidad del 15 % al 25 % y la posibilidad del 17 % de causar metástasis a distancia. En la mola parcial o incompleta el útero suele ser más pequeño que la que corresponde a amenorrea en el 65 % de los casos; los hallazgos ecográficos no son típicos, tienen poca capacidad de dar metástasis (< 1 %) y solo un potencial de malignidad de < 5 % (5).

De acuerdo al tipo celular trofoblástico que predomine en la enfermedad gestacional habrá mayor o menor concentración de hCG, sus fracciones, sus variantes y otras hormonas que son secretadas específicamente por estos tipos celulares. En las molas completas, por ejemplo, existe una amplia diseminación de células que inmunohistológicamente corresponde a productoras de hCG, difusas para lactógeno placentario humano (hPL) y muy poca para fosfatasa alcalina placentaria. Los tumores y el exagerado sitio trofoblástico placentario, poseen predominantemente células derivadas del trofoblasto intermedio.(5)

HALLAZGOS ECOGRÁFICOS

Los hallazgos típicos de mola completa consisten en una colección solida con patrón quístico complejo que produce una apariencia de tormenta de nieve. la diferenciación entre mola parcial o completa es difícil de lograr únicamente por ecografía salvo que existan malformaciones fetales o crecimiento retardado precoz , las cuales se vinculan al cariotipo triploide que acompaña a la mola parcial .la amniocentesis permite evaluar el cariotipo fetal y resulta útil para evaluar si continuar el embarazo (4)

Existe evidencia en el que en un caso clínico en una ultrasonografía mostro un feto vivo intrauterino con frecuencia cardiaca fetal de 148 latidos por minuto movimientos fetales e los anexos se observó imágenes en rueda de carretera de 6x 7 cm de lado derecho y 5.5 x5 cm en lado izquierdo compatibles con quistes tecaluteinicos además se realizó un estudio radiográfico de tórax con resultados normales es importante el uso de radiografía de tórax para descartar metástasis (3)

TRATAMIENTO

En ciertos pacientes y dependiendo las condiciones clínicas se puede iniciar con tratamiento conservador como presentado en un caso clínico en el que se menciona que después de tres días de empezar tratamiento conservador la paciente tuvo nausea y vomito en 15 ocasiones lo que provoco la descompensación electrolítica malestar general y aumento de la cantidad de sangrado transvaginal y dolor abdominal se reportó alteración de las pruebas de función hepática al realizar una valoración con base riesgo beneficio se decidió interrumpir el embarazo se administró 400 mcg dosis única con expulsión de feto cinco horas después se le realizo aspiración endouterina manual con sangrado reportado de 100cc sin complicaciones (3).

Caso clínico reportado en la revista ELSVIER en el año 2015 indica de una paciente que a las 13 semanas de gestación se diagnostica tempranamente de placenta molar mediante ecografía como tratamiento se explica de posibles riesgos paciente decide continuar con tratamiento durante embarazo se realiza control ecográfico a las 35+3 semanas se inicia trabajo espontaneo, paciente tuvo parto espontaneo (4)

Caso clínico reportado en Rev Obstet Venez en el año 2014 menciona de una paciente de 37 semanas de gestación con feto vivo en la que como tratamiento se realizó cesárea de emergencia.(1).

Caso clínico presentado en Gac Med Bol. En el año 2010 muestra un caso clínico de una paciente de 37 semanas de gestación con feto vivo solo se realizó 3 controles prenatales cesárea previa ruptura prematura de membranas se realizó como tratamiento cesárea segmentaria en el estudio histopatológico de la placenta indica diagnóstico de mola hidatiforme parcial, la paciente es dada de alta realizándole seguimiento y monitoreo ecográfico (2).

AMEU

Se puede recurrir al AMEU para las siguientes situaciones: aborto incompleto espontáneo, aborto retenido y para biopsia del endometrio. Es fundamental conocer y tener experticia en la técnica. Se contraindica cuando la dilatación cervical es mayor a la del grosor de las cánulas y cuando el tamaño uterino es mayor al equivalente a doce semanas de gestación.(6)

No obstante recientes recomendaciones sugieren que si existe experiencia suficiente y disponibilidad de cánulas de tamaño adecuado, el procedimiento se puede realizar. El AMEU ha demostrado ser efectivo y seguro en estudios realizados por más de treinta años. La Organización Mundial de la Salud lo recomienda como el método preferido en la extracción del contenido uterino. Es un procedimiento ambulatorio acompañado de pronta recuperación. La mayoría de las mujeres solo ameritan permanecer treinta minutos en la sala de recuperación, al ser manejado el procedimiento con anestesia local. A diferencia de los legrados instrumentales en que se requieren períodos más largos forma segura hasta un tamaño uterino equivalente a las 16 semanas de gestación. (6)

De recuperación cuando se utiliza sedación o anestesia general. Con el AMEU no se requiere anesestesiólogo, en el 99% de los casos se alcanza la extracción completa de los restos intrauterinos, hay menos riesgo de complicaciones como síndrome de Asherman o perforación uterina. El procedimiento es de corta duración, usualmente entre tres y diez minutos dependiendo de la edad gestacional. Lo anterior ha llevado a aumento en el uso del AMEU. (6)

REQUISITOS CLÍNICOS, INSTRUMENTAL Y PROCEDIMIENTO

Es necesaria la realización de una completa historia clínica que recoja los antecedentes patológicos que puedan interferir con la realización del procedimiento, medicamentos que interactúen con los usados en el AMEU y la presencia de reacciones alérgicas que contraindiquen la medicación. Es importante conocer si la paciente se realizó maniobras abortivas e identificar signos de sepsis o ruptura uterina.(6)

Es fundamental un completo examen físico que incluya especuloscopia para determinar las características del cérvix, tacto bimanual para establecer la posición del útero, tamaño y dilatación cervical. Realizar ecografía transvaginal para descartar otras patologías pélvicas y

confirmar el aborto incompleto. También se deben realizar estudios de laboratorio para establecer el nivel de hemoglobina y buscar enfermedades de transmisión sexual y notificación epidemiológica.(6)

Se debe establecer el estado emocional y el entorno social. Realizar consejería en planificación familiar y detección temprana de infecciones de transmisión sexual, también la firma del consentimiento informado para el procedimiento, donde se explican riesgos y complicaciones. Realizar pedagogía sobre el procedimiento, cuidados posteriores en casa y resolver dudas y temores. Por último, se debe administrar el AINES en los 30 a 60 minutos previos al procedimiento. La capacidad de la jeringa va de 40 a 60 mL y se pueden usar cánulas que van desde 4 a 16 mm de diámetro. La cánula se elige según el tamaño del útero y la dilatación cervical. Los elementos utilizados. En la aspiración eléctrica son desechables, mientras que en la manual son plásticos, reusables y pueden ser limpiados, desinfectados y adecuadamente esterilizados. (6)

Son signos de finalización del procedimiento:

- Espuma de color rosado en la cánula.
- Ausencia de salida de tejido.
- Sensación de aspereza al paso de la cánula por la pared endometrial.
- Dificultad para mover la cánula dentro de la cavidad.
- Manifestación de la paciente de dolor en hipogastrio.

Se retira la cánula, el tenáculo cervical, se limpia la cavidad vaginal y se retira el espé- culo para dar por finalizado el procedimiento. La muestra obtenida debe ser enviada a patología.(6)

En el contexto clínico la opción de manejo más adecuada, contando con los recursos para ello, es la realización del legrado por Aspiración Manual Endouterina (AMEU), técnica de alta efectividad, que permite la extracción completa de los restos hasta en el 99% de las intervenciones. (6)

Es un procedimiento práctico, fácil y seguro. Realizado con la forma manual, es costo/efectivo si se compara con aspiración eléctrica al vacío. La OMS considera como método obsoleto al legrado quirúrgico instrumental y recomienda que se reemplace por los métodos médicos cuando no se disponga de AMEU. Finalizado el procedimiento la paciente debe conservar reposo por treinta minutos para evaluar la presencia de sangrado o de dolor. (6)

SEGUIMIENTO

El seguimiento hormonal con HCG cuantitativa es fundamental en el manejo posterior a la evacuación de la mola, siendo el control posterior importante para detectar proliferación trofoblástica persistente o un cambio maligno, el Coriocarcinoma, debiendo realizarse el mismo durante un año; semanalmente hasta obtener dos muestras consecutivas negativas, posteriormente mensualmente durante 6 meses, luego cada 2 meses por otros 6 meses.(2)

Según otros autores se recomienda el control hormonal, en el primer mes después del vaciamiento molar en forma semanal, en los 3 meses siguientes cada 15 días, del 4to mes en adelante mensualmente hasta completar 1 año. (2).

En un caso clínico estudio post puerperio quirúrgico se indica alta médica a los 3 días de intervención realizándose seguimiento y monitoreo hormonal con fracción de hCG cuantitativa por consulta externa con valor de 8,6 mu/ml a la semana de la cirugía e indetectable a las 2 semanas postparto reporta que paciente se encuentra realizando su control hormonal por consulta externa sin signos clínicos ni bioquímicos de persistencia de enfermedad. (2)

La revisión morfológica de la placenta es muy importante porque aporta la información sobre posibles trastornos placentarios debiendo realizarse un exhaustivo examen macroscópico de la placenta membranas ovulares y del cordón umbilical posterior al parto o cesárea debiendo realizarse un estudio histológico y citogenico en casos sospechosos de esta manera se podrá realizar un diagnóstico certero fidedigno y se podrá aplicar un diagnóstico certero (2)

CONCLUSIONES:

En los artículos estudiados y con los casos clínicos presentados ante el tratamiento de mola hidatiforme se concluyó que del 80% al 85% de los embarazos molares se tratan con la evacuación en la que debemos considerar condiciones maternas y fetales debemos realizar una buena historia clínica, examen físico y apoyarnos en métodos diagnósticos para poder llegar a un óptimo diagnóstico previo que nos permita realizar la mejor decisión entre los cuales valorando riesgo beneficio y considerando condiciones maternas deberíamos usar como mayor técnica para la resolución de diagnóstico de mola hidatiforme la evacuación de contenido uterino sea con AMEU o por legrado uterino instrumental ..

RECOMENDACIONES:

- Informar a la paciente de posibles complicaciones y de procedimientos óptimos ante diagnóstico de mola hidatiforme
- Recomiendo el método de evacuación uterina ante diagnóstico de mola hidatiforme mediante Ameu demostrado que presenta menos complicación y mejor recuperación de paciente
- El uso de legrado uterino instrumental solo en casos que sean necesarios
- Realizar un seguimiento post evacuación con ecografía valores de hormona gonadotropina corionica humana cuantitativa y radiografía de tórax

BIBLIOGRAFIA:

1. Drs. María Labarca-Acosta, Duly Torres-Cepeda, Eduardo Reyna-Villasmil; Mola hidatiforme completa y feto vivo a término coexistente. Reporte de caso; Revista de obstetricia y ginecológica de Venezuela, versión ISSN 0048- 7732. /Rev. Obstet Ginecol Venez vol.74 no.1 caracas mar. 2014
<http://www.scielo.org.ve/scielo.php?pid=S004877322014000100010&script=sciarttext>
2. Juan Carlos Molina Maldonado, **William Alexander Torrico Aponte, ***Edgar Torrico Aponte; . COEXISTENCIA DE MOLA HIDATIFORME PARCIAL CON FETO VIVO DE TERMINO; Gaseta Medica Embarazo molar parcial: reporte de un caso y revisión de la bibliografía; Bolivia Versión On – Line ISSN 1012-2966; Gac Med Bol v.33n.2 Cochabamba 2010
http://www.scielo.org.bo/scielo.php?script=sci_arttext&pid=S1012-29662010000200012
3. Víctor Morales García,* Esperanza Bautista Gómez,** Edmundo Vásquez Santiago,*** Úrsula Santos Pérez ; Embarazo molar parcial: reporte de un caso y revisión de la bibliografía; ginecol Obstet Mex 2011
<http://www.medigraphic.com/pdfs/ginobsmex/gom-2011/gom117f.pdf>
4. Sara Tato Varela , Maria Nieves Cabezas Palacios ^a, Maria Inmaculada Martínez Roche ^a, Karolina Alexandra Hoffner ^a, Jose Luis Dueñas Díez ; Mola completa coexistente con feto vivo normal: caso clínico y revisión de la literatura : Elsevier Progresos de Obstetricia y Ginecología / Unidad de Gestión Clínica de Obstetricia de Ginecología Hospital Unversitario Virgen Macarena Sevilla , España
<http://www.elsevier.es/es-revista-progresos-obstetricia-ginecologia-151-articulo-mola-completa-coexistente-con-feto-90429684>
5. Dr. Nelson Velázquez Profesor Titular de Obstetricia y Ginecología. Universidad del Zulia. Maracaibo, Venezuela.; La hormona gonadotrofina coriónica humana. Una molécula ubícua y versátil. Parte I; Revista de Obstetricia y Ginecología de Venezuela

Versión ISSN 0048-7732. ;Rev Obstet Ginecol Venez vol.74 no2. Caracas jun
2014//<http://www.scielo.org.ve/pdf/og/v74n2/art06.pdf>

6. Méndez-Rodríguez Rogelio¹Salcedo-Ramos Francisco¹Monsalve-Montoya Rosa Edith²
; ASPIRACIÓN MANUAL ENDOUTERINA;Revista de Ciencias Biomédicas Guía de
Manejo y Protocolos .Rev Cienc.Biomed ,2014 ; 5(1):148-165
http://www.revista.spotmediav.com/pdf/51/22_guia_de_aspiracion_endouterina.pdf

Revista de Obstetricia y Ginecología de Venezuela

versión ISSN 0048-7732

Rev Obstet Ginecol Venez vol.74 no.1 Caracas mar. 2014

Mola hidatiforme completa y feto vivo a término coexistente. Reporte de caso

Drs. María Labarca-Acosta, Duly Torres-Cepeda, Eduardo Reyna-Villasmil

Servicio de Obstetricia y Ginecología - Maternidad "Dr. Nerio Belloso". Hospital Central "Dr. Urquinaona". Maracaibo, Estado Zulia. Venezuela.

Correspondencia a: Hospital Central "Dr. Urquinaona" Final Av. El Milagro. Maracaibo, Estado Zulia. Venezuela. Teléfono: 0416-2605233. E-mail: sippenbauch@gmail.com

RESUMEN

Se presenta el caso de una mola hidatiforme completa y feto vivo a término coexistente en una paciente de 30 años, II gestas I para, con embarazo de 29 semanas y elevación de la presión arterial. La imagen ecográfica al ingreso de la placenta sugirió la presencia de mola hidatiforme junto a un feto normal. Se realizó seguimiento expectante hasta las 37 semanas, cuando presentó un episodio de sangrado genital por lo que se realizó una cesárea y se obtuvo un recién nacido vivo masculino normal, placenta y una tumoración de un tejido vesicular. El examen de anatomía patológica del tejido vesicular reportó mola hidatiforme completa.

Palabras clave: Mola hidatiforme completa. Feto vivo. Enfermedad trofoblástica gestacional

SUMMARY

A case of complete hydatiform mole with live term coexisting fetus in a 30-year-old patient, II gravida, 1 para, with a pregnancy of 29 weeks and rise of blood pressure is presented. Ultrasound image at admission suggested the presence of hydatiform mole together a live fetus. Patient was followed until 37 weeks, when presented an episode of vaginal bleeding cause a cesarean section was done and a live normal male newborn, placenta and a vesicular tissue tumor were obtained. Pathology exam of vesicular tissue reported complete hydatiform mole.

Key words: Complete hydatidiform mole. Live fetus. Gestational trophoblastic disease.

INTRODUCCIÓN

La enfermedad trofoblástica gestacional se define como el grupo de alteraciones del embarazo, benignas y malignas, que se distinguen por: proliferación de células sincitiales y de Langhans del trofoblasto, degeneración hidrópica de las vellosidades coriónicas y producción de gonadotropina coriónica humana, con o sin embrión o feto. Incluye cuatro formas clínico-patológicas: mola hidatidiforme, mola invasora, coriocarcinoma y tumor trofoblástico del sitio placentario (1).

La incidencia de enfermedad trofoblástica gestacional varía según las diferentes regiones del mundo y va de 0,6 a 2 por cada 1 000 embarazos (1). En las mujeres hispanas es de 4 por cada 1 000 y la mola parcial es la variedad más frecuente (2). La edad es el principal factor de riesgo para este padecimiento; tienen alta probabilidad de padecerla las menores de 20 y mayores de 40 años de edad (3).

Existen escasos reportes de mola hidatiforme completa coexistiendo con un feto vivo en las últimas décadas (4). Esta condición puede ser clasificada en tres tipos principales:

A) Gestación gemelar en la cual uno de los gemelos es diploide con placenta normal (46 cromosomas, 23 maternos y 23 paternos) y el otro gemelo es una mola hidatiforme completa (46 cromosomas de origen paterno) sin feto (lo cual es consistente con el presente reporte).

B) Un embarazo simple con un feto con triploidía con una placenta con degeneración hidatiforme parcial (69 cromosomas, 23 maternos y 46 paternos).

C) Embarazo gemelar en el cual uno de los fetos es diploide con placenta normal (46 cromosomas, 23 maternos y 23 paternos) y el otro gemelo con triploidía con la placenta con degeneración hidatiforme parcial (69 cromosomas, 23 maternos y 46 paternos).

Se presenta el caso de una mola hidatiforme completa y feto vivo a término coexistente.

REPORTE DE CASO

Se trata de paciente de 30 años, II gestas I para, quien asiste a la emergencia con embarazo de 29 semanas y elevación de la presión arterial. Al examen físico la paciente presenta valores de presión arterial de 150/95 mmHg con un abdomen globoso a expensas de útero grávido con altura uterina de 33 centímetros. No se observó aumento de volumen de miembros inferiores

Los resultados de los exámenes de laboratorio fue: cuenta blanca 7 800 xmm³, hemoglobina 9,8 mg/ dL y contaje de plaquetas de 234 000 x mm³. Las pruebas de coagulación, funcionalismo hepático y renal y los valores de electrólitos estaban normales.

Las concentraciones de gonadotropina coriónica al momento del ingreso fueron de 8 615 UI/L.

Se realizó ultrasonido obstétrico que mostró la presencia de feto único, sin alteraciones macroscópicas, con frecuencia cardíaca fetal de 141 latidos por minuto, con un diámetro biparietal de 6,8 centímetros que correspondía a un embarazo de 28 semanas. La imagen

ecográfica de la placenta sugirió la presencia de mola hidatiforme por la presencia de imágenes sono-luminiscentes en forma de copos de nieve ([Figura 1](#)). La paciente fue hospitalizada para seguimiento expectante y tratamiento con antihipertensivos para el control de las cifras tensionales y esteroides para la inducción de la maduración pulmonar fetal.

Durante las 8 semanas de seguimiento, la paciente presentó varios episodios de sangrado, los cuales cedieron de forma espontánea. Además la paciente presentó proteinuria significativa, aumento de las cifras tensionales y alteraciones de la función renal con presencia de proteinuria 0,98 g en orina de 24 horas). El tejido "molar" continuó creciendo con la progresión del embarazo y el crecimiento uterino era superior a la edad gestacional. A las 37 semanas, la paciente presentó un episodio de sangrado genital en abundante cantidad por lo que se realizó una cesárea de emergencia y se obtuvo un recién nacido vivo masculino fenotípicamente normal de 2 550 g en buenas condiciones. Se extrajo la placenta (aproximadamente de 450 g) y membranas normales, además de un tejido vesicular de 1 200 g que también fue retirado completamente.

La paciente cursó el período posoperatorio sin complicaciones y fue dada de alta al quinto día.

Las concentraciones de gonadotropina coriónica al momento del alta fueron de 1 115 UI/L y el examen de anatomía patológica del tejido vesicular con forma de racimo de uvas, quistes con paredes delgadas, coágulos de sangre, degeneración hialina y vellosidades coriónicas avasculares fue reportado como mola hidatiforme coexistente a un feto único y placenta normales. Durante el posoperatorio las concentraciones de gonadotropina coriónica sérica a las 8 semanas después de la extirpación del tejido fue de 4 UI/L. Luego de 6 meses la paciente se encuentra libre de enfermedad y no ha recibido quimioterapia.

DISCUSIÓN

La mola hidatiforme es una anomalía del tejido placentario que incluye la proliferación trofoblástica, degeneración hidrópica y ausencia de vasculatura y son clasificadas en completas y parciales. El cariotipo de la mola completa es generalmente 46 XX con ambas cargas cromosómicas de origen paterno. Esto ocurre por la fertilización de un óvulo "vacío" por dos espermatozoides o por la duplicación de la carga cromosómica paterna dentro del óvulo (5). La mola parcial se origina de la fertilización de un óvulo por dos espermatozoides que origina una triploidía y, por tanto, aunque el feto está generalmente presente este tiene malformaciones (6).

La clasificación de cada caso es esencial para el manejo apropiado. A diferencia de la mola hidatiforme parcial que generalmente se asocia con múltiples anomalías fetales y en la que se recomienda la culminación inmediata del embarazo (7,8). En los casos reportados similares a este reporte, no se asocian con anomalías fetales en el feto co-existente, en algunos casos, como el presente, el embarazo puede llegar al término y el feto puede sobrevivir sin complicaciones (9,10).

Los embarazos con molas hidatiformes completas tienen un mayor riesgo de complicaciones maternas que las molas parciales. Estas complicaciones incluyen preeclampsia de aparición temprana, tirotoxicosis y enfermedad trofoblástica persistente. Debido a lo poco frecuente

de los casos como el reportado, la incidencia de estas complicaciones no ha podido ser establecida en forma clara. Aunque la evolución de la mola parcial a coriocarcinoma no ha sido bien demostrada en la literatura, se ha reportado que el riesgo de desarrollo de coriocarcinoma en la mola completa es de 14 % y es significativamente mayor en los embarazos gemelares con mola completa (55 %) (3). La razón para esta alta incidencia aún no ha sido demostrada.

El diagnóstico de mola completa coexistente con un feto vivo normal puede ser hecha por la evaluación clínica, medición de las concentraciones de gonadotropina coriónica humana y ultrasonido abdominal. El diagnóstico de mola completa puede ser difícil en estas circunstancias debido a que generalmente no se sospecha cuando se observa un feto normal en la evaluación ecográfica. Las concentraciones de gonadotropina coriónica humana son generalmente mucho más altas que en el embarazo normal debido a que el tejido hidatiforme produce grandes cantidades de la hormona (11). Es conocido que las concentraciones de gonadotropina coriónica disminuyen después del primer trimestre en los embarazos con molas completas y fetos coexistentes y un sorpresivo incremento de las concentraciones durante el segundo trimestre debe ser considerado como un indicador para la culminación del embarazo (12). La ecografía puede ser útil para el diagnóstico de tejido placentario anormal, con la apariencia clásica de la mola hidatiforme descrita como "copos de nieve", causada por las vesículas se encuentran en el rango de 1 a 30 mm de diámetro y se ven aumentadas de tamaño con la edad gestacional. Con la presencia de un feto coexistente puede ser más difícil hacer el diagnóstico, especialmente en el tercer trimestre. Sin embargo, Niemann y col. (13) encontraron que 68.% de las molas hidatiformes coexistentes con fetos fueron diagnosticadas correctamente.

El uso de la amniocentesis debe ser beneficioso en la toma de decisiones. Se esperaría que un feto con triploidias tuviera malformaciones severas y por tanto se recomienda la culminación del embarazo. En fetos diploides y viables (46 XX o 46 XY de orígenes maternos y paternos) con placenta normal se puede permitir que el embarazo continúe (4). En la paciente del presente caso no se pudo realizar la amniocentesis lo cual contribuyó al manejo conservador.

El manejo de casos como el reportado continúa siendo controversial. La posibilidad de supervivencia fetal debe ser contrapuesta a los riesgos esperados de complicaciones maternas, y por esta razón, varios de los casos reportados han sido manejados con la interrupción inmediata del embarazo. Sin embargo, algunos autores apoyan la idea del manejo conservador bajo estricta vigilancia y hospitalización de la paciente. En el presente caso se realizó un manejo conservador debido a que existen varios reportes de resultados exitosos con supervivencia fetal (9). Además, las complicaciones más importantes pueden ser diagnosticadas por el seguimiento cercano y la observación clínica. Y aunque el riesgo de enfermedad trofoblástica persistente no puede ser excluido durante el manejo conservador, este riesgo no parece incrementarse con el avance de la edad gestacional (5). De acuerdo a estos hallazgos, se debe sugerir el manejo conservador en las pacientes con esta condición.

El legrado por aspiración y el instrumental son, en ese orden, los métodos de elección para la evacuación quirúrgica de la enfermedad trofoblástica, y la histerectomía es una alternativa en caso de paridad satisfecha o complicaciones, como: mionecrosis o perforación uterina (14). Del 80 % al 85 % de los embarazos molares se tratan con la evacuación, después de esta desaparece la concentración de la gonadotropina coriónica humana, en un tiempo variable que depende de la cifra inicial de gonadotropina coriónica humana, la

cantidad de trofoblasto residual después de la evacuación y la sensibilidad de la técnica de cuantificación pero, por lo general, es de 8 a 16 semanas, con promedio de 73 días (14).

REFERENCIAS

1. Berkowitz RS, Goldstein DP. Current management of gestational trophoblastic diseases. *Gynecol Oncol.* 2009;112:654-662. [[Links](#)]
2. Drake RD, Rao GG, McIntire DD, Miller DS, Schorge JO. Gestational trophoblastic disease among Hispanic women: A 21-year hospital-based study. *Gynecol Oncol.* 2006;103:81-86. [[Links](#)]
3. Scucces M, Castejón O. Lesiones predictivas de malignidad en la membrana basal de mola hidatidiforme. *Rev Obstet Ginecol Venez.* 2006;66:154-161. [[Links](#)]
4. Vimercati A, de Gennaro AC, Cobuzzi I, Grasso S, Abruzzese M, Fascilla FD, et al. Two cases of complete hydatidiform mole and coexistent live fetus. *J Prenat Med.* 2013;7:1-4. [[Links](#)]
5. Scucces M. Algunas consideraciones acerca de la biología del trofoblasto en la mola hidatidiforme. *Rev Obstet Ginecol Venez.* 2008;68:98-104. [[Links](#)]
6. Dolapcioglu K, Gungoren A, Hakverdi S, Hakverdi AU, Egilmez E. Twin pregnancy with a complete hydatidiform mole and co-existent live fetus: Two case reports and review of the literature. *Arch Gynecol Obstet.* 2009;279:431-436. [[Links](#)]
7. Paiva S, Gonzalez L, Meneses M. Embarazo gemelar monocoriónico: mola hidatiforme parcial y feto normal. *Rev Obstet Ginecol Venez.* 1995;35:233-236. [[Links](#)]
8. Quiñonez R, Quiñonez A. Embarazo molar parcial con feto coexistente. Presentación de un caso y revisión de la literatura. *Rev Obstet Ginecol Venez.* 1997;57:64-66. [[Links](#)]
9. Zaragoza MV, Surti U, Redline RW, Millie E, Chakravarti A, Hassold TJ. Parental origin and phenotype of triploidy in spontaneous abortions: Predominance of diandry and association with the partial hydatidiform mole. *Am J Hum Genet.* 2000;66:1807-1820. [[Links](#)]
10. Romero R, De Sousa K, Colmenares E, Valero L, León L. Embarazo a término con mola hidatiforme. *Salus militiae.* 2002;27:47-54. [[Links](#)]
11. Klatt TE, Franciosi RA, Cruikshank DP. Normal fetus with a twin presenting as both a complete hydatidiform mole and placenta previa. *Obstet Gynecol.* 2006;107:527-530. [[Links](#)]
12. Japaraj RP, Sivalingam N. Complete hydatidiform mole and surviving coexistent twin--a case report. *Singapore Med J.* 2000;41:126-128. [[Links](#)]

13. Niemann I, Sunde L, Petersen LK. Evaluation of the risk of persistent trophoblastic disease after twin pregnancy with diploid hydatidiform mole and coexisting normal fetus. Am J Obstet Gynecol. 2007;197:45. [[Links](#)]

14. Navarro Amezcu ME, Castellanos Reyes J, Cardona González O, Torres Gómez LG. Embarazo gemelar con mola hidatidiforme parcial y feto vivo coexistente: comunicación de un caso. Ginecol Obstet Mex. 2008;76:275-279. [[Links](#)]

© 2015 *Sociedad de obstetricia y ginecología de Venezuela.*

Sociedad de Obstetricia y Ginecología de Venezuela

Apartado 20081, San Martín.

Caracas - Venezuela

Teléfono: (+58-212) 4515955

Fax: (+58-212) 4510895



sogvzla@cantv.net

Gaceta Médica Boliviana

versión On-line ISSN 1012-2966

Gac Med Bol v.33 n.2 Cochabamba 2010

CASO CLÍNICO

COEXISTENCIA DE MOLA HIDATIFORME PARCIAL CON FETO VIVO DE TERMINO

Hydatidiform mole coexisting live fetus partial term

* Juan Carlos Molina Maldonado, **William Alexander Torrico Aponte, ***Edgar Torrico Aponte

* Médico Ginecólogo Obstetra. Hospital Materno Infantil Germán Urquidi.

** Médico Ginecólogo Obstetra. Hospital San Martín de Porres de Ibuelo.

**** Médico - Cirujano. Hospital San Martín de Porres de Ibuelo

Recibido: 22-09-10; **Aceptado:** 15-10-10

RESUMEN

Se describe el caso clínico de una paciente de 31 años de edad, natural de Oruro, tercigesta, con antecedente de cesárea previa, sin otro antecedente personal ni familiar, de importancia, con gestación de 37 semanas, ruptura prematura de membranas, a quien se le realiza cesárea, obteniéndose un recién nacido vivo, de sexo masculino, de término, con peso de 2550 gr y APGAR de 8 y 10. La placenta pesó 1266 gr; en ella se observa una zona, con múltiples estructuras vesiculares, en forma de "racimos de uva", con contenido citrino al corte, compatible con mola hidatiforme parcial, diagnóstico que se confirma posteriormente con estudio histopatológico.

La evolución de la paciente fue satisfactoria cursando su puerperio quirúrgico en forma favorable, por lo que se le indica su alta médica, realizándose por consulta externa seguimiento y monitorización hormonal (HCG cuantitativa) por enfermedad trofoblástica gestacional, sin datos clínicos o bioquímicos de persistencia o recurrencia. Se revisó aspectos de su baja frecuencia, etiología, diagnóstico y conducta.

Palabras clave: Mola hidatiforme parcial. Feto de término.

ABSTRACT

A clinical case is described of a 31-year-old native of Oruro, coursing her third pregnancy, history of previous cesarean, no other personal nor family history of clinical relevance, with a 37-week gestation, premature rupture of membranes; therefore, Caesarean section was performed, resulting in a live newborn, male, term with 2550 gr and APGAR of 8 and 10. The placenta weighed 1266 gr. macroscopically it showed an área with múltiple vesicular structures, in the form of grapes, citrine content upon cut, compatible with partial hydatidiform mole. This diagnosis was subsequently confirmed histopathologically.

The evolution of the patient was satisfactory, completing her surgical postpartum favorably, according to her discharge, conducted by outpatient follow-up and hormonal monitoring (quantitative HCG) for gestational trophoblastic disease without clinical or biochemical persistence or recurrence.

We reviewed aspects of its low frequency, etiology, diagnosis, and behavior.

Key words: partial hydatidiform mole, term fetus.

INTRODUCCIÓN

La enfermedad trofoblástica gestacional es una patología del trofoblasto, que incluye diversas entidades: Mola hidatiforme (Completa y parcial), Corioadenoma destruens (Mola invasora), coriocarcinoma, y tumor trofoblástico del sitio placentario.¹

La mola hidatiforme (mola vesicular, mola en racimos, o mixoma placentario) ² es una patología del trofoblasto caracterizada por degeneración hidrópica de las vellosidades coriales, que presenta hiperplasia trofoblástica y tumefacción edematosa de las vellosidades coriónicas, adquiriendo morfología de cúmulos de vesículas con aspecto de racimos de uvas. ^{2,3,4}

En 1976; Vassilakos y Kajii, clasificaron a la mola hidatiforme en completa y parcial. ^{5,6}

En la mola parcial existen cambios placentarios focales; el embrión rara vez sobrevive hasta el segundo trimestre, generalmente se asocia a embarazos gemelares dicigóticos y son excepcionales los partos a término. ^{4,6} Tiene una incidencia de 0,005 % a 0,001 % de los embarazos; ^{4,5} en su etiopatogenia se considera un origen genético, asociado a un cariotipo triploide, 69XXY (70%), 69XXX (27%) y 69XYY (3%), ^{3,5,6,7} encontrándose un juego de cromosomas materno y dos juegos paternos (Triploidía diándrica). Existiendo casos raros de molas parciales aneuploides (haploides o tetraploides). ^{3,5}

En cambio en la mola completa, en la cual no hay embrión existen 46 cromosomas, todos de origen paterno (diploidía androgénica). Demostrándose que la contribución genética paterna es esencial en el desarrollo de la placenta y tejidos extraembrionarios, y la materna en el desarrollo embrionario (Craven y Ward, Lindor). ⁵

Entre otros factores de riesgo del embarazo molar completo, se considera factores nutricionales y socioeconómicos, como ser: ingesta deficiente en Vitamina A y caroteno, edad materna mayor a 35 años, los cuales no están asociados a la mola parcial. ⁸

El embarazo molar inicialmente se manifiesta como un embarazo normal, pero posteriormente evoluciona con metrorragia, tamaño uterino mayor a la edad gestacional, la consistencia del cuerpo uterino es pastosa, no se palpa partes fetales, ni percibe movimientos fetales en la mola completa, presencia de quistes tecaluteínicos bilaterales multiloculares, que son producto de la reacción luteínica de las células tecales y de la granulosa ante el exagerado estímulo hormonal por niveles altos de hCG (> a 100.000 mUI/ml), ^{2,3,7} hiperémesis gravídica, preeclampsia precoz (antes de las 20 semanas de gestación), hipertiroidismo, e insuficiencia respiratoria aguda, por embolización trofoblástica de los vasos pulmonares. ^{3,7} Siempre asociado a un marcador tumoral, la gonadotropina coriónica humana la cual es importante para el seguimiento y pronóstico de la enfermedad. Sin embargo las pacientes con mola parcial no suelen presentar las características clínicas impresionantes del embarazo molar completo; generalmente se manifiesta con sangrado transvaginal, signos y síntomas de aborto incompleto, y se establece el diagnóstico en la mayoría de los casos, posterior a la revisión histopatológica. ⁸

Al estudio ecográfico en la mola completa se observa mayor tamaño placentario con espacios quísticos, con una imagen característica denominada "Tormenta de nieve" o "panal de abejas" sin presencia de embrión o feto. ^{1,2,6} En la mola parcial los mismos hallazgos pero de manera focal, con aumento del diámetro transversal del saco gestacional y presencia de embrión o feto. ⁸

Se debe realizar diagnóstico diferencial con cuadros de hemorragia del primer trimestre (aborto y embarazo ectópico), procesos en los que existe desproporción entre el tamaño uterino y la edad gestacional (error en la fecha de la última menstruación, embarazo gemelar, macrosomía fetal, miomatosis uterina, polihidramnios), y displasia mesenquimatosa de la placenta, en la que encuentra: placentomegalia, y malformación

vascular placentaria en la cara fetal con estructuras quísticas, pero sin proliferación del trofoblasto, ni aumento de gonadotropina coriónica humana.^{7,9,10,11}

Dentro las características histopatológicas de la mola parcial se tiene los criterios de Berkowitz y Goldstein, que comprenden: a) Hiperplasia focal del sincitiotrofoblasto, b) edema focal de las vellosidades con formación de cavidades, c) inclusiones trofoblásticas dentro del estroma, d) vasos en la vellosidad con eritrocitos fetales y e) presencia de un embrión o feto y f) contorno festoneado de las vellosidades.⁵

Si bien el diagnóstico de la mola parcial es esencialmente anatomopatológico, puede ser apoyado por técnicas citogenéticas, citometría de flujo y sondas moleculares.³

Referente al tratamiento, se debe evacuar la mola, por aspiración y completar con legrado uterino.⁷ La histerectomía es una alternativa en caso de paridad satisfecha o complicaciones, como ser: mionecrosis o perforación uterina.⁶ Los quistes tecaluteinicos desaparecen espontáneamente a los 2 - 4 meses tras la evacuación de la mola,^{3,6} sin embargo existe el riesgo potencial de torsión, pudiendo descomprimirse los mismos por aspiración durante la cirugía. Se debe mencionar que la histerectomía no previene las metástasis, en caso de coriocarcinoma.⁸

El seguimiento hormonal con HCG cuantitativa es fundamental en el manejo posterior a la evacuación de la mola,⁶ siendo el control posterior importante para detectar proliferación trofoblástica persistente o un cambio maligno, el coriocarcinoma, debiendo realizarse el mismo durante un año; semanalmente hasta obtener dos muestras consecutivas negativas, posteriormente mensualmente durante 6 meses, luego cada 2 meses por otros 6 meses.² Según otros autores se recomienda el control hormonal, en el primer mes después del vaciamiento molar en forma semanal, en los 3 meses siguientes cada 15 días, del 4to mes en adelante mensualmente hasta completar 1 año.¹²

Durante todo el periodo de control, es conveniente proscribir el embarazo y aconsejar la contracepción hormonal de dosis bajas,¹² porque el incremento fisiológico de gonadotropinas durante la nueva gestación puede dar lugar a confusiones diagnósticas.²

PRESENTACIÓN DE CASO

Presentamos el caso clínico de una paciente de 31 años de edad, natural de Oruro, tercigesta, con antecedente de un aborto de 3 meses, 1 parto vaginal de óbito fetal de 7 meses y una cesárea (última gestación). Sin antecedentes personales ni familiares de relevancia clínica, que ingresa al Hospital "Combase", cursando una gestación de 37 semanas, por presentar pérdida de liquido transvaginal en abundante cantidad de 30 minutos de evolución sin ninguna otra sintomatología.

La paciente realizó 3 controles prenatales en el Hospital "Combase", durante los cuales presentó sintomatología neurovegetativa exacerbada hasta los 4 meses de gestación.

Ingresa con signos vitales estables: PA de 100/60 mm Hg, FC de 76 por min, T de 36,8 C. Al examen obstétrico una altura uterina de 34 cm, con producto en situación longitudinal,

dorso derecho, presentación cefálica. Se evidencia salida franca de líquido amniótico por genitales externos.

Al tacto vaginal cérvix posterior dilatación de 2 cm, borramiento del 90 %, membranas rotas, polo cefálico en primer plano de Hodge, extremidades sin edemas.

Ingresa con diagnósticos de: G4P1C1A1. Embarazo de 37 semanas, feto único vivo, ruptura prematura de membranas, cesárea previa. Se inicia antibioticoterapia con 1 gr de ampicilina por vía parenteral y realiza cesárea segmentaria tipo Kerry salpingoclasia tipo Pomeroy, obteniéndose un recién nacido de sexo masculino con peso de 2550 gr, PC de 33 cm, longitud de 47cm, APGAR de 8 y 10 respectivamente.

La placenta midió 55 cm x 35 cm, de 19 cm de diámetro, con peso de 1266 gr. En la cara fetal membrana amnio coriónica única, ([Fig. 1](#)) flexible y blanda, cordón umbilical de inserción excéntrica, con tres vasos permeables; En la cara materna, presenta una zona con cotiledones de aspecto normal y en un extremo múltiples estructuras vesiculares, ([Fig. 1](#)) con contenido citrino al corte, con diámetro de 0,4 - 1 cm, sugiriendo el diagnóstico de mola parcial.

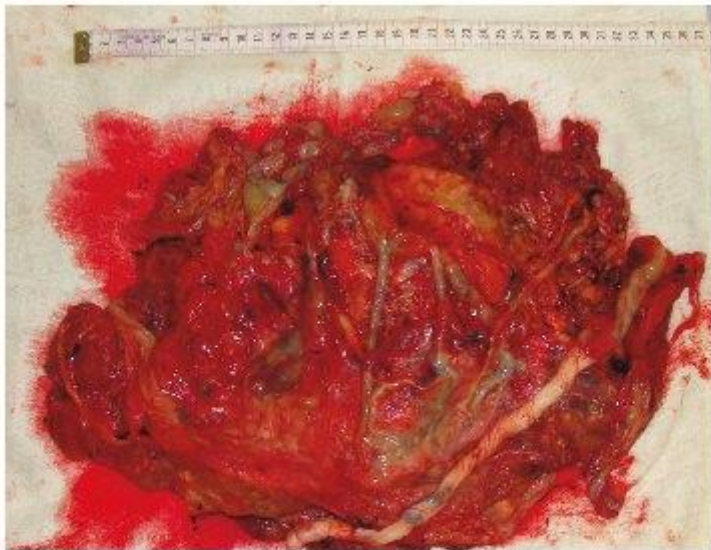

Figura 1. Placenta. Macroscopía:

- a) Membrana amniocoriónica unica.
- b) Abundantes vesículas hidrópicas.
- c) Cotiledones con tejido trofoblástico normal.

Se envía la placenta para estudio histopatológico, en el cual los cortes histológicos muestran vellosidades coriónicas edematosas con formación de cisternas centrales ([Fig. 2](#)); en la superficie se observa trofoblasto proliferado ([Fig. 2](#)), con focos de hemorragia reciente y endometrio hiper-secretor gestacional rodeado por estroma decidualizado; otras zonas con vellosidades coriónicas delgadas e hipo-vascularizadas ([Fig. 2](#)), que corresponde a mola hidatiforme parcial.

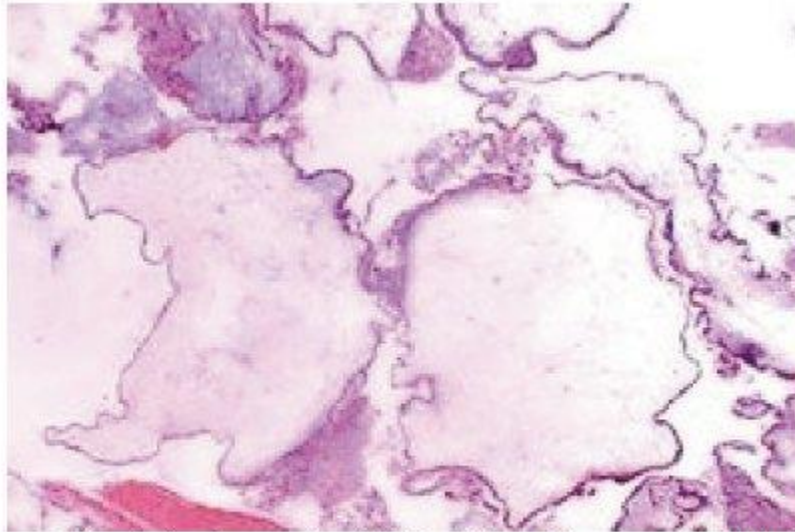


Figura 2. Histología placentaria: a) Vellosidad corial con cambios hidrópicos. b) Bordes festoneados. c) Hiperplasia focal del trofoblasto.

La paciente pasa a salas, donde presenta una evolución favorable en su puerperio quirúrgico por lo que se indica su alta médica a los 3 días de internación. Realizándose seguimiento y monitoreo hormonal con fracción b-HCG cuantitativa, por consulta externa; con valor de 8,6 mU/ml a la semana de la cirugía e indetectable a las 2 semanas posparto.

Actualmente se encuentra realizando su control hormonal por consulta externa, sin signos clínicos ni bioquímicos de persistencia de enfermedad.

COMENTARIO

El presente caso clínico corresponde a un caso de mola parcial acorde con los datos histopatológicos, pero con características clínicas inusuales. Cumple con los criterios histopatológicos de Berkowitz y Goldstein⁽⁵⁾ descritas en párrafos anteriores, sin embargo, por el examen macroscópico y microscópico de la placenta y membranas ovulares, se presume que el caso en estudio es el resultado de un embarazo simple, hecho que no coincide con lo reportado por muchos autores, quienes afirman que la coexistencia de un feto vivo con una mola, generalmente está asociada a embarazos gemelares dicigóticos⁽⁵⁾⁽⁶⁾.

Además que la literatura reporta que en caso de mola parcial la muerte del feto generalmente se produce entre la octava y novena semana y rara vez llega al segundo trimestre. El feto del caso clínico en estudio alcanzó la edad gestacional de 37 semanas, que corresponde a un embarazo de término; sin embargo al respecto, se debe considerar que exista mosaicismo confinado a la placenta⁽⁵⁾, es decir, que la placenta presente mezcla de células trisómicas y células diploides, mientras que el feto tiene una carga cromosómica normal, por lo cual no presentaría malformaciones evidentes como en el caso presentado, esto debido a la presencia de dos líneas celulares; una formada por la fusión del óvulo con un espermatozoide, que originará un producto normal y otra originada por la unión de un

espermatozoide con el cuerpo polar que degeneraría en mola: lo cual podría determinarse con estudios citogenéticos que no se pudieron realizar en la paciente.⁽⁵⁾

Se puede concluir que, la revisión morfológica de la placenta es muy importante, porque aporta al clínico información sobre posibles trastornos placentarios, debiendo realizarse un exhaustivo examen macroscópico de la placenta, membranas ovulares y del cordón umbilical, posterior al parto o cesárea, debiendo realizarse un estudio histológico y citogenético, en casos sospechosos; de esta manera se podrá realizar un diagnóstico certero, fidedigno y se podrá aplicar un tratamiento adecuado.

BIBLIOGRAFÍA

1. Pérez Sánchez A, Donoso Siña E. Obstetricia. Tercera edición. Mediterráneo. 1999 [[Links](#)]
2. Schwarcz R, Duverges C, Fescina R y cois. Obstetricia. 6ta Ed. Editorial El Ateneo.2005 pag. 221-223
3. Ezpeleta J, López A. Enfermedad trofoblástica gestacional. Aspectos clínicos y morfológicos. Revista española de patología. Vol. 35, n.º 2, 2002.
4. Rivero M, Mermet G, Hrycuk G. Mola parcial con evacuación abdominal: presentación de un caso Servicio de Tocoginecología. Hospital "Angela I de Llano".Corrientes - Argentina. (03783) 436982 [[Links](#)]
5. Pérez J, Carmona M, Moreno F y cois. Estudio anatomopatológico de un caso de mola parcial. Rev. Obstet. Ginecol. Venez. v.66 n.2 Caracas jun. 2006. ISSN 0048-7732
6. Navarro M, Castellanos J, Cardona O, y cols. Embarazo gemelar con mola hidatidiforme parcial y feto vivo coexistente. Caso clínico. Ginecol. Obstet. Mex. 2008; 76(5):275-9
7. Ribbeck G, Muñoz C, Gutiérrez S. Mola incompleta, eclampsia y síndrome de HELLP: Un caso clínico. Rev Chil Ultra son og rafia. 2006; Volumen 9/Nº 2: 62 66.
8. Jonathan S. Berek. Ginecología de Novak. 13va. 2003. Ed.Mcgraw - Hill Interamericana. [[Links](#)]
9. Álvarez E, Bello J, González A y cols. Displasia mesenquimatosa de placenta. Revistas Progresos de Obstetricia y Ginecología. Vol.47 Núm. 9. ISSN: 0304-5013. [[Links](#)]
10. Castejón O, Molina R, Rivas A y cols. La variabilidad morfológica de la vellosidad placentaria hidrópica. Gac Méd Caracas 2002;110 (2):210-216
11. Campos C, Caballero A, Mucientes Fy cois. Displasia mesenquimática placentaria. Rev. Chil. Obstet. Ginecol. v.70 n.4 Santiago 2005. versión On-lineISSN 0717-7526.

12. Niño de Guzmán O, Hochstatter E, Gutiérrez C, y cols. Normas y procedimientos en Obstetricia. Hospital Obrero N° 2 CNS. Ira. Ed. 2006. Editora L&F. Pag. 68.

Este artículo fue revisado bajo las Normas Internacionales de Index Médicas

Todo o conteúdo de www.scielo.br, exceto onde está identificado, está licenciado sob uma Licença Creative Commons

Facultad de Medicina de la Universidad Mayor de San Simón (UMSS)

Av.	Aniceto		Arce	No	0371
Fax:	591	-	42	-	31690
Casilla					3119
Cochabamba			-		Bolivia

 e-Mail

gaceta@med.umss.edu.b



EMBaRAzo molar parcial: reporte de un caso y revisión de la bibliografía

Víctor Morales García,* Esperanza Bautista Gómez,** Edmundo Vásquez Santiago,*** Úrsula Santos Pérez****

Nivel de evidencia: III

RESUMEN

Se comunica el caso de una paciente de 17 años de edad con embarazo molar parcial y feto vivo coexistente de 13 semanas de gestación diagnosticado por ultrasonido, que requirió la interrupción del embarazo por descompensación materna. **Palabras clave:** embarazo molar parcial, mola hidatidiforme, feto vivo coexistente.

ABSTRACT

We report the case of a 17 year old patient with partial molar pregnancy and coexistent live fetus of 13 gestational weeks diagnosed by ultrasound, which required the termination of pregnancy for maternal decompensation. **Key words:** partial molar pregnancy, molar pregnancy, coexistent live fetus.

RÉSUMÉ

Nous rapportons le cas d'une patiente 17 ans avec une grossesse molaire partielle et coexistant fœtus vivant de 13 semaines de grossesse diagnostiquée par échographie, qui a nécessité l'interruption de grossesse pour une décompensation maternelle. **Mots-clés:** grossesse molaire partielle, grossesse molaire, foetus vivants coexistent.

RESUMO

Relatamos o caso de uma paciente de 17 anos de idade com a gravidez molar parcial e coexistindo feto vivo de 13 semanas de gravidez diagnosticada por ultra-som, que exigiu a interrupção da gravidez por descompensação materna. **Palavras-chave:** gravidez molar parcial, gravidez molar, feto vivo coexistentes Médico ginecoobstetra. Jefe del servicio de Ginecología.

** Médica uroginecóloga. Adscrita al servicio de Ginecología. a es un grupo

*** Residente de cuarto año de Ginecología y Obstetricia. de proliferación

**** Residente de tercer año de Ginecología y Obstetricia.

enfermedad trofoblástica gestacional
L trastornos que tiene en común la
del trofoblasto gestacional. Suelen tener las
mis-

México.

Correspondencia: Dr. Víctor E. Morales García. Hospital General Dr.

Aurelio Valdivieso. Porfirio Díaz 400, colonia Reforma, Oaxaca de Juárez 68020, Oaxaca. Correo electrónico: vemoga@prodigy.net.mx Recibido: 9 de marzo de 2011. Aceptado: 10 de marzo de 2011.

Este artículo debe citarse como: Morales-García V, Bautista-Gómez, Vásquez-Santiago E, Santos-Pérez U. Embarazo molar parcial: reporte de un caso y revisión de la bibliografía. *Ginecol Obstet Mex* 2011;79(7):432-435.

432

Ginecología y Obstetricia de México

hormonas placentarias, como la gonadotropina coriónica humana, invasión tisular y vascular y migración a distancia por vía hemática.

Las principales y más frecuentes formas de la enfermedad trofoblástica gestacional son: embarazo molar, mola invasora, tumor del sitio de inserción placentaria y coriocarcinoma.^{1,2} La enfermedad molar constituye más de 85% de las variedades descritas.

mas funciones que el trofoblasto fisiológico: producir

A la mola hidatiforme se le clasifica de la siguiente forma:

Mola completa o clásica. No tiene feto o embrión y su cariotipo es 46 XX o 46 XY. Es de origen paterno.

Mola parcial o incompleta. Contiene feto, embrión o saco gestacional y su cariotipo es triploide. Es resultado de la fertilización de un ovocito por un espermatozoide duplicado o por dos espermatozoides. Puede manifestarse como cariotipo 69 XXY (70%), 69 XXX (28%) y 69 XYY (3%).¹

La incidencia de enfermedad trofoblástica gestacional varía según las diferentes regiones del mundo desde 0.6 a 2 por cada 1,000 embarazos. En las mujeres hispanas es de 4 por cada 1,000. La incidencia promedio mundial de la enfermedad molar completa es de 1 por cada 1,000 embarazos, con mayor frecuencia en países orientales. La mola parcial ocurre, aproximadamente, en 0.005 a 0.001% de los embarazos.³ Jauniaux y colaboradores reportan una frecuencia para la mola parcial de 1 en 665 embarazos porque en la mayoría de los casos no se diagnostica y transcurre como aborto

espontáneo del primer trimestre.⁴ En México, la incidencia reportada de embarazo molar es de 2.4 por cada 100 embarazos.^{5,6}

Reportamos un caso de mola parcial con feto vivo que requirió la interrupción del embarazo por la descompensación materna.

CASO CLÍNICO

Paciente de 17 años de edad. Nivel socioeconómico bajo, sin antecedentes patológicos de importancia. Grupo sanguíneo O Rh+. Dos embarazos, parto previo atendido por partera en su comunidad dos años antes, con un hijo vivo y sano.

La paciente ingresó al hospital referida de su unidad médica de atención con determinación de embarazo de 13 semanas de gestación y amenaza de aborto manifestada por sangrado transvaginal persistente desde hacía semanas; náusea, vómito y sensación de pesantez abdominal desde dos semanas previas. A la exploración física se encontraron signos vitales normales, campos pulmonares con adecuada ventilación, ruidos

cardiacos rítmicos, sin fenómenos agregados, abdomen globoso a expensas de útero gestante con altura del fondo uterino a 22 cm del borde superior de la sínfisis del pubis. A la especuloscopia se observó sangrado escaso no activo, de color rojo oscuro, proveniente de la cavidad uterina. Al tacto vaginal se encontró cérvix posterior cerrado, formado, reblandecido y sangrado transvaginal escaso. La ultrasonografía mostró un feto único vivo, intrauterino, con frecuencia cardíaca fetal de 148 latidos por minuto, movimientos fetales, longitud cráneo-caudal de 5.6 cm que corresponde a 12.2 semanas de gestación (Figura 1) translucencia nuchal de 0.13 cm. (Figura 2) Placenta con dos imágenes, una con ecogenicidad placentaria característica y otra con imagen en copos de nieve. En los anexos se observaron imágenes en rueda de carreta de 6 x 7 cm del lado derecho y de 6.5 x 5 cm en el lado izquierdo, compatibles con quistes tecaluteínicos (Figura 3). Se realizaron estudios paraclínicos en los que se encontró una concentración de hemoglobina de 10 g/dL, hematócrito de 30.1%. La concentración de gonadotropina coriónica humana reportada fue superior a 1,000,000 mUI/mL; las pruebas de función hepática fueron normales. Se realizó un estudio radiográfico de tórax con resultados normales. Se decidió iniciar tratamiento conservador. Al tercer día, la paciente tuvo náusea y vomitó en 15 ocasiones, lo que le provocó

descompensación electrolítica, malestar general y aumento de la cantidad de sangrado transvaginal y del dolor abdominal. Se reportó alteración de las pruebas de función hepática. Al realizar una valoración con base en el riesgo-beneficio se decidió interrumpir el embarazo. Se administró misoprostol, 400 mcg dosis única con expulsión del feto cinco horas después. Se realizó aspiración endouterina manual con sangrado reportado de 100 cc, sin complicaciones. Se colocó un implante subdérmico como método de planificación familiar. La cuantificación de gonadotropina de control a las 48 horas posteriores a la expulsión y aspirado fue de 181,273 mUI/mL. Después del egreso, la paciente no acudió al hospital para continuar con su seguimiento. El estudio histopatológico reportó: mola hidatidiforme parcial con feto masculino de 13 semanas de gestación, sin malformaciones congénitas externas aparentes (Figuras 4 y 5).

DISCUSIÓN

La coexistencia de un feto vivo con una mola es un caso raro que ocurre en 1 por cada 22,000 a 1 por cada 100,000 embarazos.^{2,3} El ultrasonido es una herramienta decisiva para el diagnóstico temprano de este padecimiento.

La mayoría de estos embarazos puede clasificarse de dos formas:

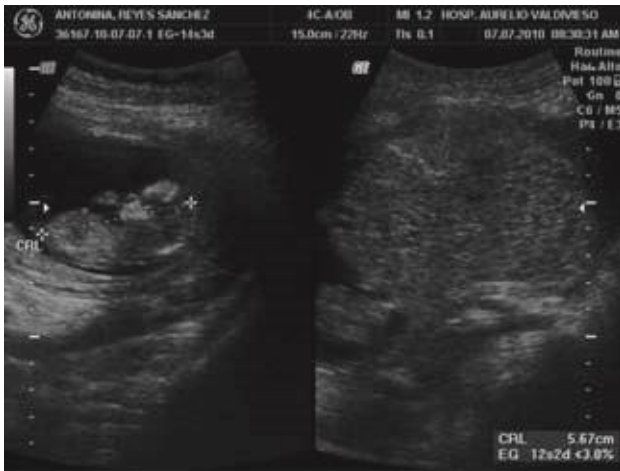

Figura 1. Mola parcial

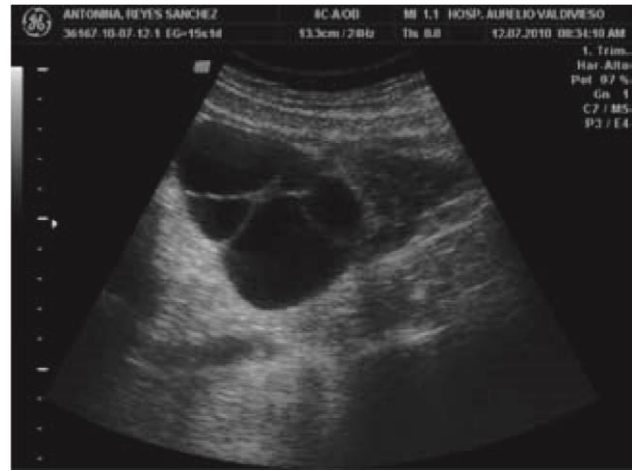

Figura 4. Quiste tecaluteínico

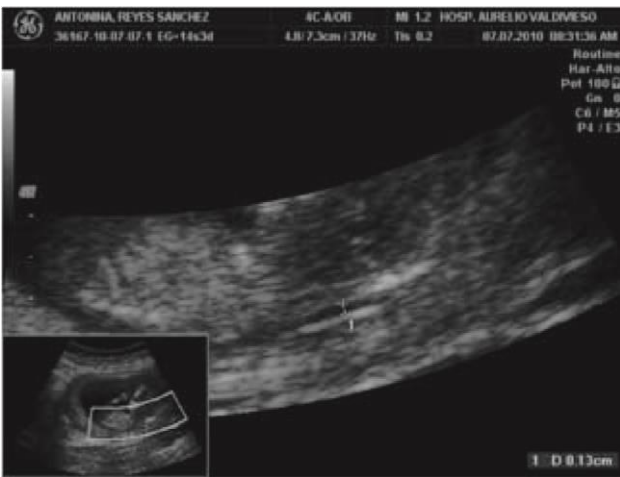

Figura 2. Translucencia nual

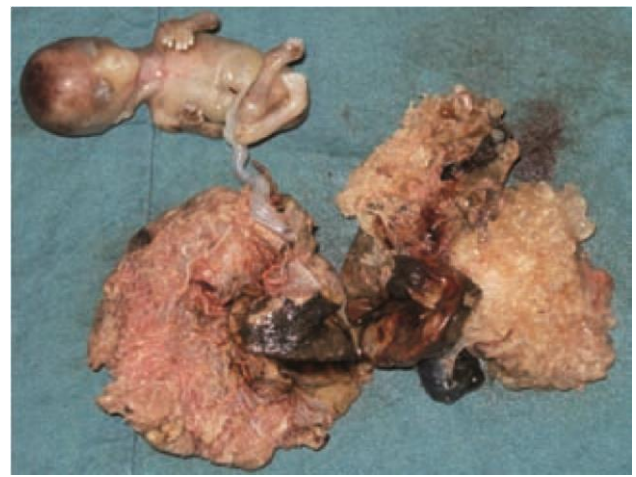
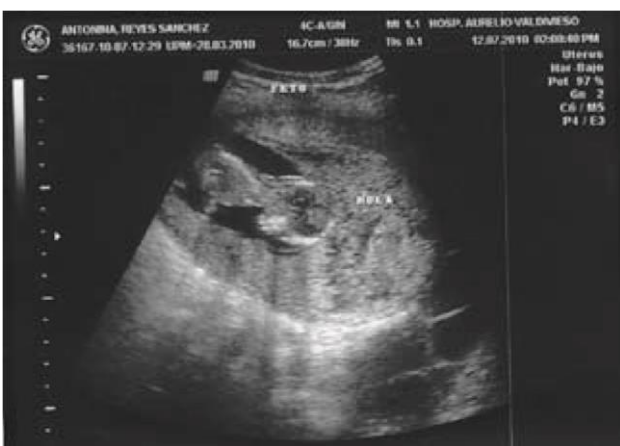
Figura 5. Feto y placenta



Embarazo gemelar, un feto se desarrolla normalmente y el otro degenera como mola.

Molar parcial, existe un feto y una sola placenta con cambios difusos de mola, como en el caso de la paciente aquí reportado.⁷

El embarazo molar parcial suele cursar sin aumento del volumen uterino y de forma excepcional se complica con hipertiroidismo, insuficiencia respiratoria o quistes luteínicos prominentes. La concentración de gonadotropina es menor que en los

casos de mola completa; sin embargo, en este caso las concentraciones de gonadotropina fueron muy elevadas, lo que provocó signos y síntomas intensos en la paciente y la formación de quistes tecaluteínicos, que

Figura 3. Embrión y placenta hicieron necesario interrumpir el embarazo.

434 Ginecología y Obstetricia de México

Sarno y colaboradores, reportaron en 1993 un caso de mola parcial con supervivencia fetal; ellos indicaron que para normar la conducta respecto al embarazo es necesario realizar estudios citogenéticos prenatales mediante amniocentesis y biopsia de vellosidades coriales para documentar el cariotipo del feto normal y el de las vellosidades coriales placentarias discordante. Con base en esos resultados puede iniciarse un tratamiento conservador.⁸

No todos los hospitales cuentan con los recursos para realizar este abordaje diagnóstico, por lo que la evolución clínica de la paciente normará nuestra conducta.

En nuestro hospital, del 26 de diciembre de 2008 al 25 de diciembre de 2009, se reportaron 35 embarazos molares, de los que uno fue molar parcial (el que aquí se reporta). Hubo un caso de enfermedad persistente, que actualmente se encuentra en tratamiento por oncología y ocurrieron tres casos de coriocarcinoma, dos de ellos fallecieron y uno continúa en seguimiento. Esta enfermedad constituye una prioridad a nivel estatal.

Embarazo molar parcial

5. Arteaga GC. Ginecología y reproducción humana. Temas selectos. Tomo I. México: Colegio Mexicano de Especialistas en Ginecología y Obstetricia, 2006;631-637.
6. Lira PJ, Tenorio GF, Gómezpedroso RH, et al. Enfermedad trofoblástica gestacional: experiencia de 6 años en el Instituto Nacional de Perinatología. *Ginecol Obstet Mex* 1995;63:478-482.
7. Ronald F, Lockwood C, Salafia C, et al. Sonographic diagnosis of a pregnancy with a diffuse hydatidiform mole and coexistent 46 XX fetus: a case report. *Obstetrics and Gynecology* 1988;2:485-489.
8. Sarno AP, Moorman AJ, Kalousek DK. Partial molar pregnancy with fetal survival: an unusual example of confined placental mosaicism. *Obstet Gynecol* 1993;82(4 Pt 2 Suppl):716-719.

REFERENCIAS

1. Czernobilsky B, Barash A, Lance M. Partial Moles: a clinicopathologic study of 25 cases. *Obstet Gynecol* 1982;59:75-77.
2. Sebire NJ, Foskett M, Paradinas FJ, et al. Outcome of twin pregnancies with complete hydatidiform mole and healthy co-twin. *Lancet* 2002;359:165-166.
3. Steller MA, Genest DR, Bernstein MR, et al. Natural History of twin pregnancy with complete hydatidiform mole and coexisting fetus. *Obstet Gynecol* 1994;83:35-42.
4. Jauniak E, Kadre R, Hautin J. Partial mole and triploidy: screening patients with first trimester spontaneous abortion. *J Gynecol Obstet Biol Reprod* 1996;46:941-946.

Revista de Obstetricia y Ginecología de Venezuela

versión ISSN 0048-7732

Rev Obstet Ginecol Venez vol.74 no.2 Caracas jun. 2014

La hormona gonadotrofina coriónica humana. Una molécula ubícua y versátil. Parte I

Dr. Nelson Velázquez

Profesor Titular de Obstetricia y Ginecología. Universidad del Zulia. Maracaibo, Venezuela.

INTRODUCCIÓN

La hormona gonadotrofina coriónica humana, coriogonadotropina o gonadotropina coriónica humana (hCG) es una proteína sintetizada principalmente por los tejidos embrionarios; está constituida por 2 cadenas de aminoácidos denominadas alfa (α) y beta (β), unidas no covalentemente por un puente sulfidrilo, que si se separan pierden su actividad biológica; es decir, que ninguna tiene actividad por sí misma, pero la recuperan cuando se recombinan. La subunidad α es común a otras hormonas como la hormona luteinizante (LH), la estimulante del folículo (FSH), la tirotrófina hipofisaria (TSH); mientras que la β es diferente a cada otra hormona y es quien le confiere la especificidad. Su peso molecular había sido calculado entre 36 000 a 40 000 (1).

Su secreción está relacionada a la masa de tejido trofoblástico, siendo correlacionada con la extensión trofoblástica desde la 4ª a las 20 semanas y con el peso desde las 20 a las 28, de tal manera que la rápida elevación entre las 3ª-9ª semanas del embarazo coincide con la proliferación de la vellosidad trofoblástica inmadura y una extensa capa sincicial (2,3). La disminución de la cantidad de tejido trofoblástico observado normalmente entre las 10-18 semanas también se asocia a la de la concentración de hCG en el suero. Desde allí al término de la gestación existe incremento en el dímero de la hCG que es proporcional al tamaño placentario y de las vellosidades coriales; esto significa que su elevación se debe a proliferación e invasión placentaria, mientras que su disminución obedece a reducción del tejido trofoblástico o una transformación de él en un órgano de transferencia (2).

Las concentraciones de hCG en suero y orina varían sustancialmente durante el embarazo y entre los individuos; es de poca utilidad para "fechar" un embarazo a partir del último día del período menstrual. Sus variaciones están consideradas como las más grandes de cualquier otra hormona o de sus metabolitos en individuos saludables. Se han reportado concentraciones tan bajas como de 20 mIU/mL o tan altas como 8 900 mIU/mL en la quinta semana de embarazo, que han conducido a partos normales de términos (4). En orina las variaciones han sido reportadas aún más grandes, concentraciones en la 5ª. semana desde 22,8 mIU/ mL a 41,95 mIU/ml. Dentro de las explicaciones para estas amplias variaciones está la que establece que cuando una pequeña cantidad de receptor celular es activada, puede producirse una respuesta similar a cuando se activan todos, como causa de limitaciones en las repuestas de la adenosina monofosfato cíclico, proteína kinasa o proteína G celular; teoría conocida como "fenómeno del receptor ahorrador o ahorradora del receptor de LH/hCG" (5).

Cole en 2011(4) realizó un interesante estudio, en el cual colectó orinas del primer vaciado en 220 mujeres que deseaban embarazarse y determinó la presencia de LH usando un "kit" de uso en el hogar. Las muestras de orina fueron tomadas en los ciclos menstruales no gestacionales, gestacionales y en embarazadas; 82 de 98 voluntarias que se embarazaron y tuvieron partos normales, recolectaron exitosamente las muestras de orina la cual continuó hasta la 7ª semana del embarazo. Hubo 120 embarazos clínicos y 390 bioquímicos, 20

de los primeros terminaron en abortos espontáneos en el 1º y 2º trimestre y 2 finalizaron en embarazos ectópicos. Demostró que no por el hecho de producir concentraciones altas o bajas en la semana previa a la implantación ese embarazo va producir altas o bajas concentraciones de la hormona y que el verdadero embarazo ocurre en el momento de la implantación, el cual es variable, entre 16 a 32 días después del último período menstrual. Se demostró por vez primera que la mayor variación en sus niveles es causado por las diferencias placentarias y la tasa de producción con el tiempo.

La hCG es considerada como una glucoproteína extraña, en la que aproximadamente el 65 % de su peso molecular corresponde a las proteínas o los aminoácidos; a veces la comparan con un polisacárido, como lo es el colágeno, por su gran componente de carbohidratos con 4 cadenas laterales de azúcares unidos a la asparagina y 7 a 14 de ellos adheridos a la hCG, 2 en la subunidad α y 2 en la β . Tiene además 4 cadenas laterales de azúcares unidos a la serina con 3 a 6 residuos glucídicos, todos en la subunidad β . La combinación de las 2 subunidades y las 8 cadenas de carbohidratos resultan en una mayor variabilidad de la estructura de la hCG (6). Las subunidades libres, así como fracciones moleculares de la hormona degradados se pueden encontrar en suero y orina de las embarazadas o enfermedades trofoblásticas. Las subunidades α están localizadas en el citotrofoblasto y no en la capa sincicial (2,3,7) y ha sido considerada casi idéntica o idéntica a las subunidades α de las hormonas glicoproteicas hipofisarias FSH, LH y TSH (8) y la subunidad α , consta al igual que ellas de 92 aminoácidos.

En contraste a las 4 subunidades α de las hormonas glicoproteicas, hay diferencias en las subunidades β de las glicoproteínas que les confieren especificidad biológica; la fracción β de la LH y hCG son estructuralmente similares, mostrando sus primeros 121 aminoácidos un 80 % de homología; pero la hCG tiene una extensión de 24 aminoácidos en el carbono terminal que no los posee la fracción β de la LH (8) aunque para algunos esta pieza terminal tiene 30 aminoácidos (3). El gen de la subunidad α está localizado en el cromosoma 6 y el de la β en el 19, muy cerca al gen de la cadena β de la LH, que se encuentra en un extremo del racimo, mientras que los de hCG del cromosoma 6, están distantes. El RNA mensajero (mRNA) de la hCG se halla en el sincitiotrofoblasto y el de la α hCG se localiza tanto en el cito como en el sincitiotrofoblasto (8). La vía de acción hormonal de la hCG es a través del receptor para LH y posee actividad similar a esta (9). Hay actividad inmunológica cruzada entre hCG y LH por lo que casi todos los radioinmunoanálisis usados para la detección de la molécula completa, intacta o entera, pueden confundirlas; pero se han desarrollado anticuerpos contra la subunidad β , que ha permitido obtener radioinmunoensayos específicos que son de mucha utilidad clínica, por no interferir con la LH hipofisaria (10).

La síntesis de hCG está unida a la de la hormona liberadora de gonadotropina placentaria (Gn-RH placentaria) y es liberada in vitro en forma de pulsos cada 11-22 minutos, cuya amplitud y frecuencia coinciden con los de Gn-RH placentaria (11). Su producción es estimulada por los glucocorticoides y suprimida por el sulfato de dehidroepiandrosterona (12). El monosulfato de adenosina cíclico (cAMP) y sus análogos aumentan la secreción in vitro de la molécula completa y de su fracción α (11,12). En las placentas a términos la inhibina y la prolactina deciduales la inhiben, mientras que la activina la aumenta (13) y existe un mecanismo regulador en la cual la folistatina al unirse a la activina disminuye su efecto estimulador. Algunos factores de crecimiento como el IGF-1, IGF-2, TGF- β y EGF tienen influencias sobre el gen regulador de la hCG en la placenta (14).

Se han descrito más de 30 isoformas de hCG en sangre al principio del embarazo, en concentraciones similares y paralelamente incrementadas a la molécula entera, con descensos similares a medida que el embarazo se acerca al término (3,15).

Además de la hCG regular, por lo menos 5 variantes están presentes en el suero: hCG hiperglicosilada, "nicked hCG" (hCG cariada o cortada, con muesca), hCG desprovista del péptido C-terminal de la subunidad β , subunidad β libre, "nicked libre subunidad β ", pudiendo además existir múltiples combinaciones de estas variantes; como por ejemplo la hCG hiperglicosilada desprovista del C-terminal de la cadena β . La fracción β se ha encontrado en los tejidos fetales humanos, ovarios, testículos, riñón y timo (16). También es sintetizada por algunos tumores como los derivados del trofoblasto malignos y benignos y se ha observado acompañando a síndromes de pubertad precoz en varones, en hematoblastomas y teratomas, en neoplasias ováricas y testiculares y en tumores de "células de avena" del pulmón (17-19).

Ahora se sabe que la gonadotropina coriónica (GC) de los humanos está formada por un grupo de 5 moléculas, cada una compartiendo una secuencia común de aminoácidos, pero que difieren en la estructura merica y la cadena de aminoácidos, ellas son: la hCG, la forma sulfatada, la hCG hiperglicosilada (hCG-H), la

hCG- β y la hCG- β hiperglicosilada. Se producen en células separadas y cada una posee funciones biológicas distintas. Por ejemplo, la hCG y la forma hCG sulfatada, son elaboradas por las células del sincitiotrofoblasto placentario y las células gonadotrópicas de la hipófisis; en cambio la hCG hiperglicosilada se originan en las células del citotrofoblasto placentario de manera autocrina; esta forma hiperglicosilada impulsa y estimula la malignidad de los cánceres placentarios, testiculares y de las células germinales del ovario. La formas hCG- β y la hCG- β hiperglicosilada son producidas también de manera autocrina por una gran mayoría de cánceres, además de los ya conocidos de células germinales y coriocarcinoma, como los son la mayoría de los tumores epiteliales malignos o carcinomas, adenocarcinomas, sarcomas, teratomas, blastomas, leucemias y linfomas (20). La hCG puede ser considerada como una molécula "marcadora" para el diagnóstico y seguimiento del embarazo normal o patológico y de algunas otras neoplasias distintas a las gestacionales.

La primera descripción de la presencia de hCG en orina de mujeres embarazadas se atribuye a Aschheim y Zondek en el año 1927, quienes creyeron que era sintetizada por la hipófisis anterior (21) y la denominaron "Prolan", palabra derivada posiblemente del latín "prole" que significa recién nacido (22). La presunción de su origen hipofisario fue inmediatamente puesta en duda o cuestionada ya que la respuesta del prolan era diferente a la de implantes de hipófisis anterior (23), y fueron, Phillip y Phillip y Huber (citado por Jones HW Jr, ref 22) quienes implantando trozos de placenta y decidua a ratas inmaduras tuvieron respuesta positiva en 7 de 12 casos, aunque sugirieron la posibilidad de que la placenta y la decidua pudieran haber concentrado prolan desde el torrente circulatorio. Sin embargo, todavía en 1937 Aschheim sostenía el origen hipofisario del prolan (21).

Desde entonces había sido utilizada como prueba diagnóstica del embarazo, constituyéndose en la base para los ensayos modernos diagnósticas de gestación (24-26); consistía en inyectar pequeñas cantidades de orina de la mujer presuntamente embarazada a ratas hembras impúberes, dos veces por día durante 3 días consecutivos y sacrificar al animal 4 días después, donde se apreciaba la presencia del cuerpo amarillo en los ovarios de las ratas positivas. En 1931 Friedman (citado por Velásquez (26) la modernizó, utilizando 2 muestras de orina de la mañana e inyectándolas en la vena de la oreja de conejas vírgenes que habían sido aisladas de los machos, buscando los mismos cambios en 48 horas después de la primera inyección. En 1934 Shapiro (citado por Velásquez (26) inyectó ranas *Xenopus laevis* y en 1947, Witberger mejoró para los resultados en 2 horas después de inyectar la orina en el saco dorsal de ranas *Pipiens* machos, para buscar al microscopio la presencia de espermatozoides en el agua en la cual la rata saltaba. Un año más tarde Carlos Galli Mainini observaba cómo la orina de mujeres embarazadas inyectada en el saco linfático dorsal del *Bufo Arenarium* —sapos propios de la Argentina y Valle del Cauca— estimulaba la espermatogénesis bajo el estímulo de gonadotropina coriónica; con esta prueba se obtiene positividad en la primera semana de ausencia menstrual y su ejecución se realizaba en tres horas. La reacción de Galli Mainini o "test de la rana" se basa en el descubrimiento del citólogo argentino Eduardo de Robertis, quien en 1942 demostró que la hCG actuaba sobre las células de Sertoli provocando la expulsión de espermatozoides en los sapos. Este método, por demás muy económico se utilizó por mucho tiempo masivamente en Argentina y América Latina, con poca difusión en Europa y Estados Unidos. La utilización de estas pruebas, despertó el interés de Wide y Gemzell, para desarrollar la primera prueba inmunológica (26).

Después del descubrimiento del radioinmunoanálisis para la detección de hCG, su exactitud y popularidad la han hecho reconocer como una hormona "ubicua" ya que cualquier tejido puede sintetizarla, hasta el punto que ha sido llamada por Yosimoto y col. (27) "la hormona gonadotrópica celular humana".

Según Odell y Griffin (28), está presente en hombres normales en concentraciones promedio de 8,9 pg/mL, con rango de menos de 3,0 a 160 pg/ mL y una potencia biológica de 13,450 UI/mg y en mujeres posmenopáusicas en promedio de 11 pg/mL con rango entre 32-510. Al administrar GnRH hubo secreción pulsátil lo que presume que su producción es por la hipófisis (28). Bogart y col. (29), reportaron niveles de 0,02-0,2 mUI/mL en premenopáusicas, que en posmenopausia llega hasta 2,8; mientras que en los hombres las concentraciones han sido señaladas en 0,02-0,8 mUI/mL.

La intención de este artículo es revisar varios aspectos en los cuales la presencia de la hormona gonadotrópica coriónica humana ha sido conocida, así como la importancia de sus determinaciones, cuantificaciones y utilidad clínica.

Sitios productores de hCG

Se han descrito varios sitios de producción de hCG, entre ellos es meritorio reafirmar que puede ser encontrada en: células normales o neoplásicas y teratocarcinomas (30), tejidos normales de riñón, pulmón, estómago, hígado y corazón (29), hipófisis en posmenopáusicas (31), extractos testiculares normales (32,33), hipófisis y orina de pacientes con síndrome de Klinefelter (34), extracto de hígado seco, sin cáncer (35), carcinoma de pulmón, páncreas y colon (32,33). También es producida por coriocarcinomas no derivados del embarazo, así como por el testículo y los ovarios normales (36).

Antiguamente se utilizaron métodos que no podían diferenciar entre LH y hCG; pero con las técnicas para la determinación de la subunidad β , se han detectado sustancias similares en tejidos normales de hipófisis, testículos y tracto gastrointestinal alto (3,29) y altas concentraciones en tejidos fetales de ovarios, testículos, riñón y timo. Otros han reportado presencia de la hormona en tejido mamario, aparato digestivo (esófago, estómago, intestino delgado, páncreas, vías biliares, recto), pulmones, células pigmentadas (melanomas), ovarios (adenocarcinoma), en testículos: carcinoma de células embrionarias, seminomas, coriocarcinomas, tumores mixtos inespecíficos (37,38,39). También suele detectarse en casos de administración exógena de hCG subcutánea o intramuscular.

Una detallada revisión de su purificación y propiedades químicas fue publicada por Bahl en 1969 (40).

Utilidad clínica de la determinación de hCG.

La determinación del hCG en orina y plasma ha sido de gran utilidad clínica en el diagnóstico del embarazo normal y de sus patologías. Se ha utilizado en el diagnóstico de embarazo ectópico, embarazo amenazado, aborto, huevo anembrionado y muerte del producto de la concepción. Es útil en el tamizaje de trisomías, fundamental en el estudio y conducción de las enfermedades gestacionales del trofoblasto, tumores ováricos y testiculares benignos y malignos, como diagnóstico y pruebas de funcionalismo gonadales, infertilidad masculina y femenina, inducción médica de la ovulación, control de la fertilidad y se han ensayado para reducción de peso.

La hCG puede ser localizada, con técnicas de radioinmunoensayos muy sensibles, en el plasma casi inmediatamente después de la concepción, ya a los 9 días del pico ovulatorio de LH y 1 día después de la implantación (41). Existen pruebas que detectan su presencia en suero tan temprano como 1 semana después de la concepción, con umbral tan bajo como 2-4 mIU/mL (42). El embrión de 8 células la produce y entra al torrente circulatorio al otro día de la implantación del blastocisto, alcanzando niveles de 100 mUI/mL a las 4 semanas después del primer día del último período menstrual; aumenta rápidamente en el plasma, casi duplicándose sus concentraciones cada 31 horas, encontrándose un pico de 100 000 mUI/mL a las 10 semanas de gestación (37). Otros han señalado que la duplicación es cada 2 días y que a los 40 días hay 6 500 mUI/mL, 100 000mUI/mL a las 9 semanas, para luego descender y mantenerse durante el resto del embarazo entre 10 000-15 000 mUI/mL (25). Se han encontrado valores altos en embarazos múltiples, enfermedad gestacional del trofoblasto, en la isoimmunización a Rh y en el síndrome de Down y están bajas en abortos y embarazo ectópico.

Un estudio reciente demuestra que mientras más baja son las concentraciones sanguíneas de hCG, más rápido es su aclaramiento de la sangre, con un promedio de 26 días desde el momento de la evacuación uterina (43).

Pruebas utilizadas en el diagnóstico del embarazo

Luego del descubrimiento de la presencia de hCG en la orina de la mujer embarazada en el año 1927, se han desarrollado una serie de métodos biológicos e inmunológicos para su detección en orina y sangre. En el [Cuadro 1](#) se presentan las características y métodos para la determinación de la hCG.

En Estados Unidos de Norte América se disponen de aproximadamente 40 pruebas que utilizan múltiples anticuerpos contra diferentes sitios de la hCG o las moléculas relacionadas con ella, casi todas son procedimientos inmunométricos (44).

Los métodos biológicos que detectan la presencia de hCG se basan en las cantidades que de ella se eliminan por la orina o que son encontradas en plasma o suero de la mujer embarazada. La orina de la mujer

gestante, inyectada a algunos animales impúberes machos o hembras precipitan rápidamente su madurez sexual. La más antigua descansa en la demostración del efecto de la hCG excretada en orina, en caso positivo, sobre ratones infantiles hembras; es la preconizada por el investigador alemán Selmar Aschheim (Berlín, 1878-1965) conocida con el nombre de Prueba de Aschheim-Zondek. Algunos medicamentos como la aspirina y fenotiazidas pueden interferir; los barbitúricos deben omitirse 48 horas antes de realizar la prueba (26).

Eventos que condicionan poca secreción de hCG como el embarazo muy temprano, el ectópico, el depósito de fibrina en las vellosidades coriales y la disminución de la filtración renal causan resultados falsos negativos; también puede negativizarse entre los 41 y 109 días del embarazo. Exámenes falsos positivos se presentan en premenopáusicas con amenorrea y en las que presentan insuficiencia ovárica primaria. Si el aparato testicular o folicular es muy sensible a la hCG, la prueba puede ser falsa positiva; por el contrario la insensibilidad de ellos mostrará falsas negativas. Había la posibilidad de hacer cuantificaciones y se lograron "estandarizar" algunas pruebas, denominadas de acuerdo al animal utilizado: unidad coneja, rata, rana etc. y se logró obtener una unidad internacional de hCG.

Estos tipos de análisis fueron reemplazados por los inmunológicos. Las técnicas utilizadas han variado de acuerdo al laboratorio fabricante; pero en general se basan en que la presencia de hCG en orina o suero de la mujer embarazada podría aglutinar o inhibir partículas de látex o a los eritrocitos recubiertos o revestidos de hCG; se utilizaron antisueros obtenidos de conejos previamente tratados con hCG y eritrocitos de carnero o partículas de látex o carbón revestidos de hCG y por tanto sensibilizados al antisuero hCG. Son pruebas más sensibles y rápidas que las biológicas y no necesitan animales de laboratorio. Los ensayos utilizados para diagnóstico de embarazo en la antigüedad fueron: inhibición de la hemaglutinación (45), fijación del complemento (46), precipitación del gel (47) e inhibición de la aglutinación del látex (48). También pueden producir falsas negativas o positivas por las mismas causas que en las pruebas biológicas. Asimismo pueden existir interferencias o errores de acuerdo a la forma o tiempo de utilizar las mezclas, balanceo de las láminas o el calentamiento de ellas. Las más conocidas fueron: Gravindex Test, Pregnosticon Test y Gonavis, entre otras. Más tarde, estas fueron reemplazadas por técnicas más modernas y sensibles. Se mencionan algunas:

Pruebas inmunológicas sin isótopos Aglutinación con anticuerpos anti-hCG

Utilizan orina y suero, colocados en una preparación de partículas de látex cubiertas con anti-hCG y si se produce la aglutinación del látex, demuestra que hay hCG; por lo tanto embarazo.

Inhibición de la aglutinación con anticuerpos anti-hCG

Acá la muestra problema, orina o suero, es puesta en contacto con un suero que contiene anticuerpos anti-hCG y partículas de látex o hematíes de carnero marcados con hCG. Si no hay aglutinación la prueba es positiva.

Método Elisa (Enzyme Linked Immunoabsorbent Assay)

Su sensibilidad es buena, entre 25-50 mUI/ mL (49,50).

Método inmunofluorimétrico

Mide la cantidad de fotones de los marcadores fluorescentes de anticuerpos anti-hCG monoclonales. Su sensibilidad es comparable con los radioinmunoensayos (51).

Métodos inmunológicos con isótopos

Los más comunes utilizados son: el radioinmunoanálisis (RIA) y el inmunorradiométrico (IRMA). Método RIA

Va dirigido a anticuerpos contra la subunidad β ; es más específico y no tiene reacción cruzada con LH. Es tan sensible que puede detectar solo 1 mUI/ ml de la subunidad β ; por tanto se hace positiva muy precozmente (50,51).

Método IRMA

Se utiliza un suero marcado con anti-hCG-IG ligado a un soporte de sólida fase y un segundo anticuerpo radiomarcado específico para la hCG. Su sensibilidad y especificidad son comparables con los del RIA

Náuseas y vómitos durante el embarazo y hCG

Aproximadamente un 60 %-80 % de las mujeres experimentan náuseas o vómitos al principio de sus embarazos. Se conoce de su existencia desde hace varios siglos, pero no se sabe con exactitud la causa (52), aunque se ha propuesto una serie de teorías que abarcan desde la presencia de tóxicos intrínsecos y extrínsecos, trastornos psiquiátricos, stress o problemas metabólicos.

Como causas endocrinas se ha sugerido que las concentraciones de estrógenos y progesterona pueden influir en su etiología ya que se elevan progresivamente con el embarazo (53).

El inicio de los síntomas se corresponde con la rápida elevación de hCG en el primer trimestre del embarazo y disminuyen con la de las concentraciones séricas de hCG entre 10-12 semanas (54). En la hiperemesis gravídica, los vómitos son tan frecuentes y severos que ameritan la hospitalización, con deshidratación, imbalance electrolítico, cetonuria y pérdida del >5 % del peso corporal, se presenta en 1/5 000 embarazos y se ha asociado con elevadas concentraciones de hCG (55).

Las náuseas, vómitos e hiperemesis gravídica son frecuentes en embarazos múltiples, enfermedades gestacionales del embarazo benignas y malignas, que como se saben cursan con concentraciones altas de hCG.

Últimamente estos síntomas, incluyendo la aversión por ciertos alimentos que ocurren en casi todas las mujeres gestantes y en todo el mundo, cuyas manifestaciones suelen aparecer y desaparecer en concordancia con la secreción de hCG normal durante el embarazo, han sido atribuidos a un mecanismo de protección al embrión que ha evolucionado desde " la era del Plio-Pleistoceno" (hace más de 500 000 años), para lo que se han propuesto varias teorías que lo avalan, como la de las fitotoxinas, las de protección del embarazo de abortos, teratogénesis, incluyendo labio y paladar hendido, o la teoría de los mecanismos biopsicológicos que ocurren como consecuencias de las 3 hormonas moduladoras de dicha "enfermedad del embarazo" (56,57).

Excesivas cantidades de hCG también se han implicado en la aparición de preeclampsia, parto pretérmino, bajo peso al nacer, fetos pequeños para la edad gestacional-retardo del crecimiento intrauterino y muertes fetales (52,58) y se presume que en las mujeres que presentan hiperemesis gravídica hay más frecuencia de hipertiroidismo transitorio gestacional y depresión posparto (59).

Embarazo ectópico y hCG

La hormona coriónica humana en el embarazo normal incrementa sus valores en las primeras semanas de una manera casi constante, elevándose exponencialmente, aunque no siempre de manera lineal, duplicándose los valores cada 31 h (60) y sus concentraciones en orina y sangre se correlacionan muy bien con la cantidad de trofoblasto activo, lo cual permite el seguimiento endocrinológico de los embarazos tempranos; es lógico suponer que en los embarazos extrauterinos en los cuales existe poco tejido trofoblástico sus niveles en sangre y orina sean más bajos que en los eutócicos y alto en los múltiples.

En caso de sospecha de embarazo ectópico su cuantificación seriada disminuida o disminuyendo, puede ayudar en el diagnóstico temprano y, las elevadas concentraciones por encima de los valores establecidos en los embarazos tempranos, hacen sospechar de embarazos múltiples o patología trofoblástica gestacional. La combinación de ultrasonografía transvaginal, en la cual debe observarse el saco y sus movimientos tan temprano como a las 4 semanas de retraso menstrual, con la determinación cuantitativa diaria de la β -hCG puede, casi con exactitud establecer diagnósticos muy temprano de los embarazos ectópicos. La ausencia de saco gestacional intrauterino con escasa β -hCG lo establece. Mientras que una masa amorfa ecorrefringente intrauterina con escasa o nula presencia de hCG presume muerte del embrión; distorsión del saco con iguales características de la hCG, el huevo anembrionado y múltiples sacos con o sin elevadas concentraciones de hCG hacen el diagnóstico certero de gemelaridad; pero puede haber errores en los casos de enfermedades gestacionales del trofoblasto: mola parcial con gonadotropinas normales, elevadas o bajas,

ya que las molas completas generalmente cursan con gonadotropinas elevadas y útero mayor que lo esperado del retraso menstrual (60,61).

Para la valoración diagnóstica de embarazo ectópico, algunos han establecido que si no se observa un incremento del 66 % o más en 2 días, la posibilidad alta; pero el 13 % al 15 % de los ectópicos tienen incrementos normales, es decir, no cursan con ese aumento (58, 59); se ha propuesto que la determinación sérica única de progesterona con niveles por debajo de 5 ng/mL sugieren ectópico y por encima de 25 ng/mL, embarazo intrauterino (62-64).

La cuantificación de hCG o sus subunidades y los hallazgos ultrasonográficos han sido utilizados como métodos para indicar tratamiento médico, alternativo al quirúrgico; pero como las titulaciones varían de acuerdo con los autores, no hay acuerdo de cuando indicar una u otra conducta. Algunos consideran que debe ser haber menos de 10 000 mUI/mL con saco menor o igual de 3,5 cm (62); para otros 4 cm (65), mientras que Stovall y Ling (66) indican tratamiento médico cuando el saco gestacional mide menos de 3,5 cm y hay concentración sérica de hCG de 2 000 mUI/mL o menos. En 1990 el Colegio Americano de Obstetras y Ginecólogos estableció que se puede intentar tratamiento médico con un saco que mida 3 o menos cm y una concentración estable de hCG o menores de 15 000 mUI/mL (67). Se ha utilizado tratamiento local por laparoscopia de inyecciones de metotrexate, cloruro de potasio, acompañado o no de mifepristona, o por vía sistémica a dosis variables, según la experiencia del investigador.

Embarazo múltiple

Títulos muy elevados de β - hCG pueden sugerir el diagnóstico de embarazo múltiple o enfermedad gestacional del trofoblasto. El ultrasonido ha logrado establecer casi el 100 % de los diagnósticos, sin olvidar que existe el fenómeno conocido como " fetos evanescentes" que puede ocurrir en la gemelaridad, en el cual se presume desaparición o reabsorción de fetos (68,69). Indudablemente, en la actualidad no es práctico tratar de establecer diagnóstico de embarazos múltiples, sobre la base de estudios hormonales.

Huevo ciego

Se ha definido como huevo ciego (huevo huero) cuando hay un saco gestacional con un volumen de 2,5 mL o más y la ausencia del feto al examen ultrasonográfico (61,70), aunque ecos desorganizados pueden estar presente en algunos casos, por lo que el saco no debe ser totalmente anecoico. Por su puesto la concentración de hCG debe ser reducida.

Trisomías y hCG

En 1984, Merckatz (71) notó que los embarazos complicados con trisomía 21 (T21), mejor conocida como síndrome de Down (SD), presentaban bajos niveles de AFP en suero materno. Más tarde se llegó a detectar que un 30 % de los fetos estaban afectados cuando se asociaba avanzada edad materna y bajas concentraciones de AFP, medida como múltiple de la mediana (MoM).

Las 2 primeras pruebas utilizadas en el suero de la mujer embarazada para la determinación del riesgo fetal de SD fueron, la determinación de la proteína plasmática A asociada al embarazo (PAPP-A, por sus siglas en inglés) y la fracción β libre de la hormona gonadotrópica coriónica humana (β hCG). Esta última, la β hCG tiende a estar elevada y la PAPP-P, deprimida. El promedio de hCG en SD ha sido estimado en 1,9 MoM y del PAPP-A de 0,44 MoM.

Cuando se adicionó a la determinación de hCG, la del estriol (E3) en sangre materna de la población general, la sensibilidad se elevó al 60%; pero cuando se realizaba en poblaciones de 35 o más años, la sensibilidad alcanzaba hasta el 80 %, constituyéndose lo que se ha denominado "triple marcador bioquímico". No hay acuerdo si se debe solicitar la molécula entera de la hCG o las fracciones α o β (72), aunque se nota preferencia a usar esta última.

Posteriormente apareció la determinación en sangre materna de la inhibina-A, que añadió un 5 % más de sensibilidad al marcador triple, es decir, hay un " cuarto marcador" ,

Durante tres décadas se han utilizado como marcadores en suero materno: la AFP, hCG, estriol libre (E3L); este último y AFP se encuentran en bajas concentraciones en los casos de T21; mientras que la β hCG y la Inhibina A (IA) están elevadas hCG en el segundo trimestre.

En el primer trimestre la PAPP-A parece ser más sensible, la β hCG es razonablemente sensible en las semanas 8-13 de gestación. Si se combinan las 2 pruebas la sensibilidad para detectar T21 es 60 % con tasa de falsa positiva de 5 % en poblaciones no seleccionadas de < 35 años de edad, hallazgos similares a los reportados para el trimestre medio cuando se usa AFP, hCG y E3L. La sensibilidad se incrementa a 75 %-80 % con igual porcentaje de falsos positivos en mujeres de 35 o más años de edad. En casos de trisomía 18 (T18) y trisomía 13 (T13) los niveles séricos maternos de β hCG y PAPP-A en el primer trimestre están disminuidos, mientras que los fetos con anomalías cromosómicas la β hCG es normal, con PAPP-A baja (70).

Los marcadores ultrasonográficos se usan para diagnóstico de trisomías, la translucencia nucal, el hueso nasal, la velocidad del flujo sanguíneo del ductus venoso, el ángulo facial fronto-maxilar, la longitud corona rabadilla, entre otros.

Igualmente se usan técnicas no invasivas en el primer trimestre como son los estudios de células fetales en sangre o cuello uterino maternos, la evaluación de DNA tanto en células fetales de la sangre materna y el DNA que se encuentra libre en ese mismo medio (73) y más recientemente, la medición de ADAM 12 (desintegrina A y la metaloproteína 12) que pertenecen a una familia de más de 30 proteínas de la superfamilia de la metzincina, de las proteasas dependientes de zinc. ADAM 12 se sintetiza como un zimógeno en la placenta y se consigue en la sangre de la mujer embarazada (74,75).

Enfermedad gestacional del trofoblasto

La enfermedad gestacional del trofoblasto (EGT) incluye una variedad de entidades o procesos patológicos derivados del corion fetal durante el embarazo. Recientemente ha sido clasificada por la Organización Mundial de la Salud en a) neoplasias malignas de varios tipos de trofoblasto como el coriocarcinoma, los tumores trofoblásticos del sitio placentario y los trofoblásticos epiteliales b) malformaciones de las vellosidades coriales que pueden predisponer a desarrollar malignidades: la mola hidatidiforme y c) 2 entidades benignas que pueden ser confundidas con otras lesiones y que corresponden a los nódulos y a los exagerados sitios placentarios.

Como la cantidad de hCG en sangre u orina es proporcional, sobre todo durante las primeras semanas del embarazo a la cantidad de tejido trofoblástico presente, en las enfermedades en las que existe proliferación exagerada de este, la producción hormonal debe ser también exagerada. Delfs (76), hace más de 50 años logró instituir valores de 50 000 UI a los 45 días de un embarazo normal, para alcanzar el máximo de 600 000 a los 70 días, para luego descender 20 000 UI a los 100 días, tomándose como presunción diagnóstica valores por encima de los indicados (77). En la actualidad, cuando se miden niveles de β -subunidad (β -hCG), en la mola hidatidiforme completa se encuentran por encima de 50 000 mUI/mL en suero; esto, unido a la apariencia de " copos de nieve" a la ultrasonografía, hacen el diagnóstico. En la mola completa, el crecimiento uterino en la mitad de los casos, es mayor que lo esperado para la fecha de retraso menstrual, un 25 % corresponde a la fecha de amenorrea y en la restante cuarta parte puede ser menor que lo esperado. Este tipo de mola completa tiene un potencial de malignidad del 15 % al 25 % y la posibilidad del 17 % de causar metástasis a distancia. En la mola parcial o incompleta el útero suele ser más pequeño que la que corresponde a amenorrea en el 65 % de los casos; los hallazgos ecográficos no son típicos, tienen poca capacidad de dar metástasis (< 1 %) y solo un potencial de malignidad de < 5 % (78).

De acuerdo al tipo celular trofoblástico que predomine en la enfermedad gestacional habrá mayor o menor concentración de hCG, sus fracciones, sus variantes y otras hormonas que son secretadas específicamente por estos tipos celulares. En las molas completas, por ejemplo, existe una amplia diseminación de células que inmunohistológicamente corresponde a productoras de hCG, difusas para lactógeno placentario humano (hPL) y muy poca para fosfatasa alcalina placentaria. Los tumores y el exagerado sitio trofoblástico placentario, poseen predominantemente células derivadas del trofoblasto intermedio.

El coriocarcinoma gestacional del trofoblasto es una neoplasia altamente maligna que es precedida de una mola en el 50 %, de un aborto espontáneo en el 25 %, el 22,5 % de embarazos normales y en el 2,5 % de un embarazo extrauterino (79). Para el manejo de pacientes con EGT son fundamentales las valoraciones

hormonales, con pruebas confiables que determinen la molécula completa de la hCG y que deben medir todas las porciones de la hCG, particularmente la fracción libre de la subunidad β y si es posible se debería incluir la "nicked hCG" y la forma hiperglicosilada. Hay que tomar en cuenta que muchos equipos comerciales utilizados por los laboratorios no miden la fracción β y mucho menos a las últimas formas (nicked o hiperglicosilada) y las valoraciones bajas puede resultar en inapropiada conducción.

La paciente debe ser seguida por medición semanal de hCG, con pruebas que detecten la molécula entera cuya sensibilidad debe ser de 2 mUI/mL o menos hasta que sea indetectable; después de 2 determinaciones negativas semanales, se realizarán determinaciones mensuales por 6 meses y luego cada 2 meses por 6 meses más, hasta que sea segura la negatividad. Hay que dar contracepción confiable, preferiblemente con píldoras anticonceptivas combinadas. Si la caída es logarítmica se puede permitir el embarazo después de 6 meses posevacuación; pero si es lenta, el período de observación hormonal debe prolongarse. Es de suma utilidad el uso de ecografía transvaginal durante el subsiguiente embarazo y continuar la observación posparto hasta la negativización de la hCG.

El tumor del sitio placentario, término acuñado por Scully y Young (80), es un tumor maligno derivado del trofoblasto intermedio, considerado por algunos como una forma no molar de enfermedad trofoblástica (81) y solo se ha reportado un centenar de casos; en ocasiones lo han confundido con carcinoma de cuerpo y cuello uterino porque produce al igual que ellos citoqueratina, que es un marcador de neoplasias epiteliales, pero estas no producen hPL o inhibina (88). Ya que se deriva del trofoblasto intermedio la producción de hCG o sus fracciones no son excesivas y puede ser de 75 mUI/ mL en la forma no metastásica hasta 115 mUI/mL en la metastásica. Las bajas concentraciones de hCG no permiten su uso como marcador tumoral confiable y solo está presente en una tercera parte de los casos (83,84). Un estudio inglés, señalado por Dainty y col. (85), reveló concentraciones de β hCG < 1 000 mUI/ mL en el 79 % de 34 pacientes analizadas y < 500 mUI/mL en el 58 %. Existe reactividad variable en la producción de β -hCG; pero los tumores se tiñen intensamente con anticuerpos para hPL y se ha reportado reactividad para esta hormona en el 96 % de los casos; son típicamente positivos de forma difusa para hPL y focalmente para hCG, mientras que lo contrario sucede en coriocarcinomas (86,87).

El tumor epitelioide trofoblástico es muy raro, se ha asociado a embarazos normales y a molas previos. Como existen pocos casos publicados no se conoce su comportamiento, sus tinciones inmunológicas se parecen a la de los tumores del sitio placentario, se piensa que se deriva del trofoblasto intermedio y que pueden ser conducidos de la misma manera. Histopatológicamente tienen rasgos epiteliales y se parecen a esos tumores, de los cuales es difícil diferenciar a menos que tengan reacción inmunohistoquímica para citoqueratina 18 e inhibina (82).

El exagerado sitio placentario, para algunos es una variante normal que no destruye ni necrosa las zonas subyacentes cuyo tejido se diferencia arbitrariamente del sitio de implantación normal con involucramiento inusual del miometrio. Es casi siempre hallazgo incidental de curetajes e histopatológica e inmunológicamente sus células son idénticas al trofoblasto intermedio, en un sitio de implantación normal. Los nódulos del sitio placentario son hallazgos de biopsias de abortos recurrentes, aborto retenido o infertilidad y puede observarse por histeroscopia, se cree que son consecuencia de pequeños remanentes en el sitio de la implantación involutiva, que logra persistir por muchos años después de un embarazo. No requieren tratamiento, igual que los exagerados sitios placentarios. Sus células se muestran negativas para inmunohistoquímica de hCG, con títulos séricos negativos, pero son positivos para fosfatasa alcalina e inhibina placentaria (82,87).

REFERENCIAS

1. Jaffe RB. The endocrinology of pregnancy. En: Yen SSC, Jaffe RB, editores. Reproductive Endocrinology. Physiology, pathophysiology and clinical management. Filadelfia: W.B Saunders Co.; 1978. p.521-536. [[Links](#)]
2. Hay DL. Placental histology and the production of human choriogonadotrophin and its subunits in pregnancy. Br J Obstet Gynaecol. 1988;95:1268-1275. [[Links](#)]
3. Buster JE, Carson SA. Endocrinology and diagnosis of pregnancy. En: Gabbe SG, Niebyl JR, Simpson JL, editores. Obstetrics normal and problem pregnancies. New York: Churchill Livingstone. 2002.p.3-36.

4. Cole LA. Individual deviations in human chorionic gonadotropin concentrations during pregnancy. *Am J Obstet Gynecol.* 2011;204:349.e1-349.e7. [[Links](#)]
5. Madsen BW. Spare receptors. *Clin Exp Pharm Phys.* 1979;6:713-714. [[Links](#)]
6. Cole LA, Sutton JM. HCG test in the management of gestational trophoblastic diseases. *Clin Obstet Gynecol.* 2003;46:523-540. [[Links](#)]
7. Hoshina M, Husa R, Pattillo R, Camel HM, Boine I. The rol of trofoblats diferenciation in the control of hCG and hPL genes. *Adv Exp Med Biol.* 1984;176:299-312. [[Links](#)]
8. Jameson JL, Hollember AN. Regulation of chorionic gonadotrophin gen expresion. *Endocrin Rev.* 1993;14:203-211. [[Links](#)]
9. Wilson L, Jr., Parsons M. Endocrinology of human gestation. En: Adashi E Y, Rock J A, Rosenwarks Z, editores. *Reproductive Endocrinology, Surgery and Technology*, Vol. 1. Filadelfia: Lippincott-Raven Publishers, 1996.p.451-475.
10. Vaitukaitis JL, Braunstein GD, Ross GT. A radioinmunoassay which specifically measures human chorionic gonadotropin in the presence of human luteinizing hormone. *Am J Obstet Gynecol.* 1972; 113:751-758. [[Links](#)]
11. Barnea ER, Kaplan M. Spontaneous, gonadotrophinreleasing- hormone-induced, and progesteroneinhibited pulsate secretion of human chorionic gonadotrophin in the first trimestre placenta in vitro. *J Clin Endocrinol Metab.* 1989;69:212-214. [[Links](#)]
12. Jones SA, Brooks AN, Challis JR. Steroids modulate corticotrophin-releasing hormone production in human fetal membranes and placenta. *J Clin Endocrinol Metab.* 1989;68:825-830. [[Links](#)]
13. Ren SG, Braunstein GD: Human chorionic gonadotropin. *Semin Reprod Endocrinol.* 1992;10: 95-105. [[Links](#)]
14. Mersol-Barg MS, Millar KF, Choi CM, Lee AC, Kim MH. Inhibin suppresses human chorionic gonadotropin secretion in term, but not in first trimester placenta. *J Clin Endocrinol Metab.* 1990;71:1294-1298. [[Links](#)]
15. Cole LA, Kardana A, Andrade-Gordon P, Gawinowicz MA, Morris JC, Berger ER, et al. The heterogeneity of human chorionic gonadotropin (hCG).III. The occurrence and biological and immunological activities of nicked hCG. *Endocrinology.* 1991;129: 1559-1567. [[Links](#)]
16. Vaitukaitis JL. Ectopic hormonal syndromes. En: Yen SSC, Jaffe RB, editores. *Reproductive Endocrinology. Physiology, pathophysiology and clinical management.* Filadelfia: W.B Saunders Co.; 1978.p.388-397.
17. Hung W, Blizzart RM, Miggeon CJ, Camacho AM, Nyham WL. Precocious puberty in a boy with hepatotoma and circulanting gonadotrophin. *J Pediatrics.* 1963;63:895-903. [[Links](#)]
18. Hung W, August GP, Glasgow AM. *Pediatric Endocrinology.* Garner City. Medical Examination Publishing Co. 1978.
19. Navarro C, Corretser JM, Sancho A, Rovira J, Morales L. Paraneoplastic precocious puberty. Report a new case with hepatoblastoma, review of the literature. *Cancer.* 1985;56:1725-1729. [[Links](#)]
20. Cole LA, Butler S. Hyperglycosylated hCG, hCG β and hyperglycosilated hCG β : Interchangeable cancer promoters. *Molecular and Cellular Endocrinology* 2011; doi:10.1016/j.mce.2011.10.029.

21. Aschheim S, Zondek B. Anterior pituitary hormone and ovarian hormone in the urine of pregnant women. *Klin Wochenschr.* 1927;6:1322-1328. [[Links](#)]
22. Jones HW Jr. Chorionic gonadotropin: A narrative of its identification and origin and the role of Georgeanna Seegar Jones. *Obstet Gynecol Sur.* 2006;62:1-3. [[Links](#)]
23. Engle ET. Ovarian responses. Differences elicited by treatment with urine from pregnant women and by freshly implanted anterior lobe. *JAMA.* 1929;93: 276-282. [[Links](#)]
24. Gilberto AM. *Diccionario del Laboratorio clínico. Segunda reimpresión.* Bogotá, Editorial Médica Internacional LTDA; 1997. [[Links](#)]
25. Guariglia D. Diagnóstico del embarazo. Guariglia D. En: Zighelboin I, Guariglia D, editores. *Clínica Obstétrica. 2ª edición.* Caracas: Disinlimed CA; 2005.p.140-145.
26. Velásquez N. Pruebas para diagnóstico de embarazo. *Rev Obstet Ginecol Venez.* 2009;69:186-192. [[Links](#)]
27. Yosimoto Y, Wolfsen AR, Hirose F, Odell WD. Human chorionic gonadotrophin-like material: Presence in human normal tissues. *Am J Obstet Gynecol.* 1979; 134:729-733. [[Links](#)]
28. Odell WD, Griffin J. Pulsatil secretion of human chorionic gonadotropina in normal adults. *New Engl J Med.* 1987;317:1688-1691. [[Links](#)]
29. Bogart MH, Jones OW, Felder RA, Best RG, Bradley L. Prospective evaluation of maternal serum human chorionic gonadotropin levels in 3,428 pregnancy. *Am J Obstet Gynecol.* 1991;165:663-667. [[Links](#)]
30. Odell WD, Hertz R, Lipsett MB, Ross GT, Hammond CB. Endocrine aspects of trophoblastic neoplasms. *Clin Obstet Gynecol.* 1967;10:290-302. [[Links](#)]
31. Daiter E, Braunstein GD, Snyder PJ, Coutifaris C, Mastroianni L, Jr., Pavlon SN, et al. Gonadotropinreleasing hormone-dependent chorionic gonadotropin secretion in a menopausal women. *J Clin Endocrinol Metab.* 1994;78;1293-1297.
32. Braunstein GD, Vaitukaitis JL, Carbone PP, Ross GT. Ectopic production of human chorionic gonadotropin by neoplasms. *Ann Intern Med.* 1973;78:39-45. [[Links](#)]
33. Vaitukaitis JL, Ross GT, Braunstein GD, Rayford PL. Gonadotropins and their subunits: Basic and clinical studies. *Recent Prog Horm Res.* 1976;32:289-331. [[Links](#)]
34. Chen HC, Hodgen GD, Matsuura S, LiGross LJ, Reichert LE, Birken S, et al. Evidence for a gonadotropin from non-pregnant subjects that has physical, immunological, and biological similarities to human chorionic gonadotropin. *Proc Natl Acad Sci USA.* 1976;73:2285-2289. [[Links](#)]
35. Yosimoto Y, Wolfsen AR, Odell WD. Human chorionic gonadotrphin-like material sustance in normal human tissues. *Science.* 1977;197:575-577. [[Links](#)]
36. Jaffe RB. The endocrinology of pregnancy. En: Yen SC, Jaffe RB, editores. *Reproductive endocrinology. Physiology, pathophysiology and clinical management.* Filadelfia: WB Saunders Co.; 1978.p.521-536.
37. Cunningham FG, MacDonald PC, Gant NF, Leveno K, Gilstrap III LC. *Williams's Obstetrics. 19ª edición.* Norwalk CT: Appleton and Lange; 1993.
38. Gey GO, Jones GE, Hellmam LM. The production of a gonadotropic substance (prolan) by placental cells in tissue culture. *Science.* 1938;88:306-307. [[Links](#)]

39. Midgley AR, Pierce GB. Immunohistochemical localization of human chorionic gonadotrophin. *J Exp Med.* 1962;115:289-294. [[Links](#)]
40. Bahl OP. Human chorionic gonadotrophin. I. Purification and physicochemical properties. II. Nature of the carbohydrate units. *J Biol Chem.* 1969; 244:575-583. [[Links](#)]
41. Jaffe RB, Lee PA, Midgley AR Jr. Serum gonadotropin before, at the inception of, and following human pregnancy. *J Clin Endocrinol Metab.* 1973;29:1281- 1283. [[Links](#)]
42. Knuppel RA. Maternal-placental-fetal unit; Fetal & early neonatal physiology. En: Decherney AH, Nathan L, Goodwin TM, Laufer N, editores. *Current diagnosis & treatment. Obstetrics & Gynecology* 10 ed. New York: McGraw-Hill, 2007. p.159-186.
43. Chung K, Sammel MD, Zhou L, Guo W, Hummel A. Decline of serum beta-hCG and spontaneous abortion: Defining the normal curve. *Fertil Steril.* 2003;80(Suppl 3):87. [[Links](#)]
44. Cole LA. Immunoassay of hCG, its free subunits and metabolites. *Clin Chem.* 1997;43:2233-2243. [[Links](#)]
45. Wide L, Gemzell CA. An immunological pregnancy test. *Acta Endocrinol (Kobenhavn).* 1960;35:261-267. [[Links](#)]
46. Brody S, Carlström G. Estimation of human chorionic gonadotrophin in biological fluids by complement fixation. *Lancet.* 1960;276(7141):99-102. [[Links](#)]
47. McKean CM. Preparation and use of antisera for human chorionic gonadotropin. *Am J Obstet Gynecol.* 1960;80:506-511. [[Links](#)]
48. Van Leusden HA. Hormonal changes in pathological pregnancy. En: Harris RS, Munson PL, Dicfalusy E, Glover J, editores. *Vitamines and hormones. Advances in research and applications.* New York, London: Academic Press; 1972.p.281-361.
49. Jonanovic L, Singh M, Saxena BB, Mills JL, Tulchinsky D, Colmes LB, et al. Verification of early pregnancy test in a multicenter trial. *Proc Soc Ex Biol Med.* 1987;184:210-205. [[Links](#)]
50. Chard T. Pregnancy test: A review. *Human Reprod.* 1992;7:701-710. [[Links](#)]
51. Tyrey L. Human chorionic gonadotrophin. Properties and assay methods. *Semin Oncol.* 1995;22:121-129. [[Links](#)]
52. Furneaux EC, Langley-Evans AJ, Langley-Evans SC. Nauseas and vomiting of pregnancy: Endocrine basis and contribution to pregnancy outcome. *Obstet Gynecol Surv.* 2001;56:775-782. [[Links](#)]
53. Jarnfelt-Samsioe A, Samside G, Velinder GM. Nauseas and vomiting of pregnancy- A contribution to its epidemiology. *Gynecol Obstet Invest.* 1983;16:221- 229. [[Links](#)]
54. Soules MR, Hughes CL Jr., Garcia JA, Livengood CH, Prystowsky MR, Alexander E. Nausea and vomiting of pregnancy: Role of human chorionic gonadotropin and 17-hydroxyprogesterone. *Obstet Gynecol.* 1980;55:696-700. [[Links](#)]
55. Nelson-Piercy C. Treatment of nausea and vomiting in pregnancy: When should it be treated and what can be safely taken? *Drug Saf.* 1998;19:155-164. [[Links](#)]
56. Profet M. Pregnancy sickness as adaptation: A deterrent to maternal ingestion of teratogens. En: Barkow JH, Cosmides L, Tooby J, editores. *The Adapted Mind: Evolutionary Psychology and the Generation of Culture.* New York: Oxford University Press; 1992.p.327-365.

57. Cardwell MS. Pregnancy sickness: A biopsychological perspective. *Obstet Gynecol Surv.* 2012;67:645-652. [[Links](#)]
58. Silva C, Pagés G. Hiperemesis gravídica. *Rev Obstet Ginecol Venez.* 2006;66:178-186. [[Links](#)]
59. Goodwin TM, Montoro M, Mestman JH, Pekary AE, Hershman JM. The role of chorionic-gonadotropin in transient hyperthyroidism of hyperemesis gravidarum. *J Clin Endocrinol Metab.* 1992;75:1333-1337. [[Links](#)]
60. Lenton EA, Neal LM, Sulaiman R. Plasma concentrations of human chorionic gonadotropin from the time of implantation until the second week of pregnancy. *Fertil Steril.* 1982;37:773-778. [[Links](#)]
61. Velásquez N, Molina Vílchez R. Unidad fetoplacentaria. En: Zigelboim I, Guariglia D, editores. *Clínica Obstétrica. 2ª edición.* Caracas: Disilinmed CA., 2005.p.105-118.
62. Guariglia D, Zigelboim I, Quiñones-Romero R. Embarazo ectópico. En: Zigelboim I, Guariglia D, editores. *Clínica Obstétrica. 2ª edición.* Caracas: Disilinmed CA., 2005.p.407-417.
63. Colacursi N, De Francisci P, Zarcone R, Fortunato N, Passaro M, Mollo AR, et al. Time length of negativization of hCG serum values alter surgical o medical treatment on ectopic pregnancy. *Panminerva Med.* 1998;40:223-225. [[Links](#)]
64. Mol BW, Lijmer JG, Ankum WM, Van Deer Veen F, Bossuyt PM. The accuracy of single serum progesterone measurement in the diagnosis of ectopic pregnancy: A meta-analysis. *Hum Reprod.* 1998;13:3220-3227. [[Links](#)]
65. Carson SA, Buster JE. The ectopic pregnancy. New advances in diagnosis and treatment. *N Engl J Med.* 1993;329:1174-1181. [[Links](#)]
66. Stovall TG, Ling FW. Single-dose of methotrexate and expanded trial. *Am J Obstet Gyn.* 1993;168:1759-1762. [[Links](#)]
67. American College of Obstetrician and Gynecologist. Ectopic Pregnancy. Washington: 1990. ACOG Technical Bulletin No. 150.
68. Zigelboim I. Embarazo múltiple. En: Zigelboim I, Guariglia D, editores. *Clínica Obstétrica. 2ª edición.* Caracas. Disilinmed CA. 2005.p.491-506.
69. Chitkara U, Berkowitz RL. Multiple getations En: Gabbe SG, Niebyl JR, Simpson JL, editores. *Obstetrics Normal and problem pregnancies.* New York. Churchill Livinston. 4ª edición. 2002.p.827- 867.
70. Robinson HP, Caines JS. Sonar evidence of early pregnancy failure in patiens with twin conceptions. *Br J Obstet Gynaecol.* 1977;84:22-25. [[Links](#)]
71. Merckatz IR, Nitowsky HM, Macri JN, Johnson WE. An association between low maternal serum alphafetoprotein and fetal chromosomal abnormalities. *Am J Obstet Gynecol.* 1984;148:866-894. [[Links](#)]
72. Spencer K, Tul N, Nicolaides KH. Maternal serum free beta hCG y PAPP-A in fetal sex chromosome defects in the first trimester. *Prenat Diagn.* 2000;20: 390-394. [[Links](#)]
73. Velásquez N. Marcadores para tamizaje de trisomías. *Rev Obstet Ginecol Venez.* 2009;69:249-261. [[Links](#)]
74. Wewer UM, Mörgelin M, Holck P, Jacobsen J, Lyndolph MC, Johnsen AH, et al. ADAM 12 is a Four-Leafed Clover, the exised proddomains bound to the mature enzyme. *J Bio Chem.* 2006;281:9418-9422. [[Links](#)]

75. Shi Z, Xu W, Loechel F, Wewer UM, Murphy LJ. ADAM 12, a Desintegrin metalloprotease, interacts with insuli-like growth factor-binding protein-3. J Bio Chem. 2000;273:18574-18580. [[Links](#)]
76. Delfs E. Quantitative chorionic gonadotropin. Obstet Gynecol. 1957;9:1-24. [[Links](#)]
77. Wilson JR. Gestational trophoblastic neoplasm. En: Willson JR, Carrinton ER, Ledger WJ, editores. Obstetrics and Gynecology. ST Louis. The CV. Mosby Co.; 1983.p.217-228.
78. Nguyen CP, Bristol R. Gestational trophoblastic disease. En: Bankowski BJ, Hearne AE, Lambrou NC, Fox H, Wallach E, editores. The Johns Hopkins Manual of gynecology and obstetrics, 2ª edición. Filadelfia. Lippincott Williams & Wilkins, 2002.p.500-510.
79. Bentley R. Pathology of gestational trophoblastic disease. Clin Obstet Gynecol NA. 2003;46:513-522. [[Links](#)]
80. Scully RE, Young RH. Trophoblastic pseudotumor: A reapraisal. Am J Surg Pathol. 1981;5:75-76. [[Links](#)]
81. Shih Ie M, Kurgan RJ. Molecular basis of gestational trophoblastic diseases. Curr Mol Med. 2002;2:1-12. [[Links](#)]
82. Lage JM. Gestational trophoblastic disease. En: Robboy SR, Sanderson MC, Russell P, editores. Pathology of the female reproductive tract. New York: Churchill Livingstone 2002.p.759-782.
83. Ajithkumar TV, Abraham EK, Rejnishkumar R, Minimote AL. Placental Site Trophoblastic Tumor. Obstet Gynecol Surv. 2003;58:484-488. [[Links](#)]
84. Fox H. Tumors of endometrium. En: Fletcher CDM. Diagnostic hystopathology of tumors. Vol. 1. Edinburgh: Churchill Livingstone. 1995. p. 456-469.
85. Dainty LA, Winter, III, WE, Maxwell GL. The clinical behavior of placental site trophoblastic tumor and contemporary methods of management. Clin Obstet Gynecol NA. 2003;46:607-611. [[Links](#)]
86. Rhoton-Vlasak A, Wagner JM, Rutger JL, Baergen RN, Young RH, Roche PC, et al. Placental site trophoblastic tumor: Human placental lactogen and pregnancyassociated major basic protein as immunohistologic markers. Human Pathol. 1998;29:280-288. [[Links](#)]
87. Shih IM, Kurgan RJ. The pathology of intermediate trophoblastic tumors and tumor-like lesions. Int J Gynecol Pathol. 2001;20:31-44. [[Links](#)]

© 2015 *Sociedad de obstetricia y ginecología de Venezuela.*

Sociedad de Obstetricia y Ginecología de Venezuela

Apartado 20081, San Martín.

Caracas - Venezuela

Teléfono: (+58-212) 4515955

Fax: (+58-212) 4510895



sogvzla@cantv.net

Urkund Analysis Result

Analysed Document: JANETH ANDREA CEDILLO PROCEL (2).docx (D16390297)
Submitted: 2015-11-25 23:17:00
Submitted By: jporellana@utmachala.edu.ec
Significance: 9 %

Sources included in the report:

http://revista.spotmediav.com/pdf5-1/22_GUIA_DE_ASPIRACION_ENDOUTERINA.pdf

Instances where selected sources appear:

